



# 13<sup>ème</sup> journée de la FESUM Bordeaux

CHU de Bordeaux-Centre Michelet  
Dr CHOUGHRI Hussein

# Le CHU de Bordeaux

**Tripode**



**Centre Michelet**



**Hôpital des enfants**



# Collaboration Public-Privé



- Hôpital de la Main du CFXM reçoit en moyenne 5600 patients chaque année et +/- 3000 interventions chirurgicales par an y sont effectuées
- Les urgences (Pompiers-SAMU) en semaine impaires sont orientées préférentiellement vers le CFXM et en semaine pairs vers le centre SOS main de l'hôpital privé Saint-Martin à Pessac

# Collaboration Public-Privé

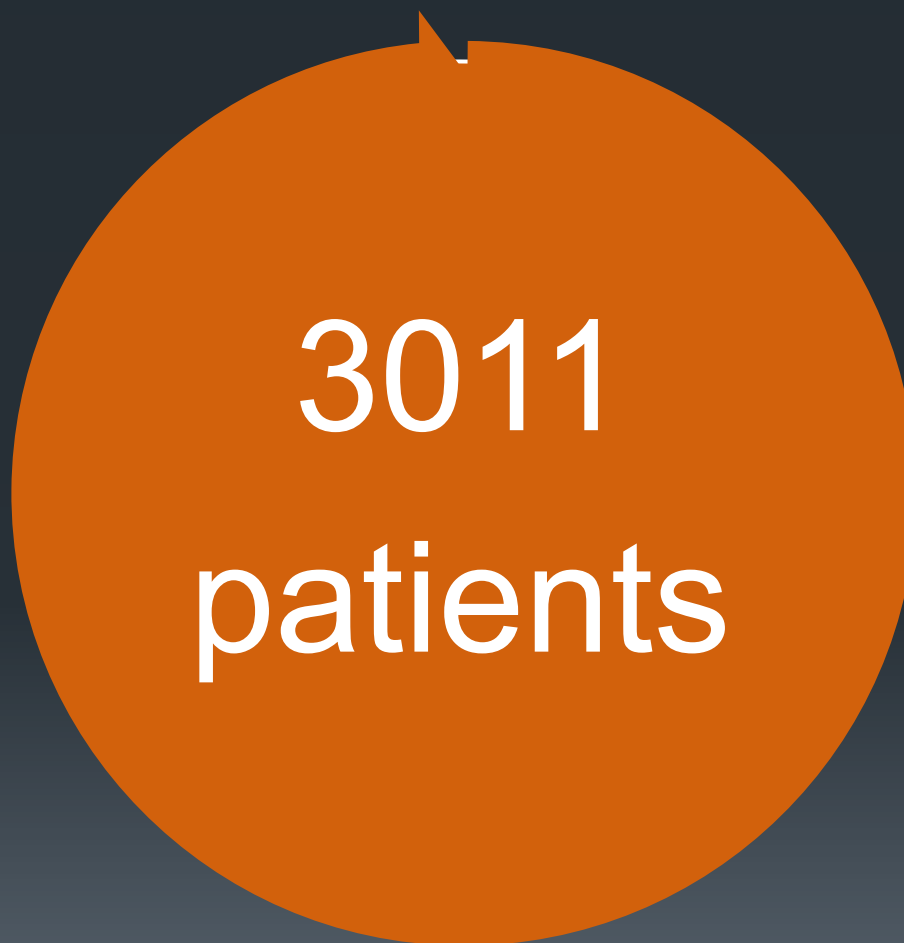

- Vraie Complémentarité
- Réorientation si besoin des patients d'un centre vers l'autre
- Pathologies communes aux 2 services
- Pathologies spécifiques au CHU

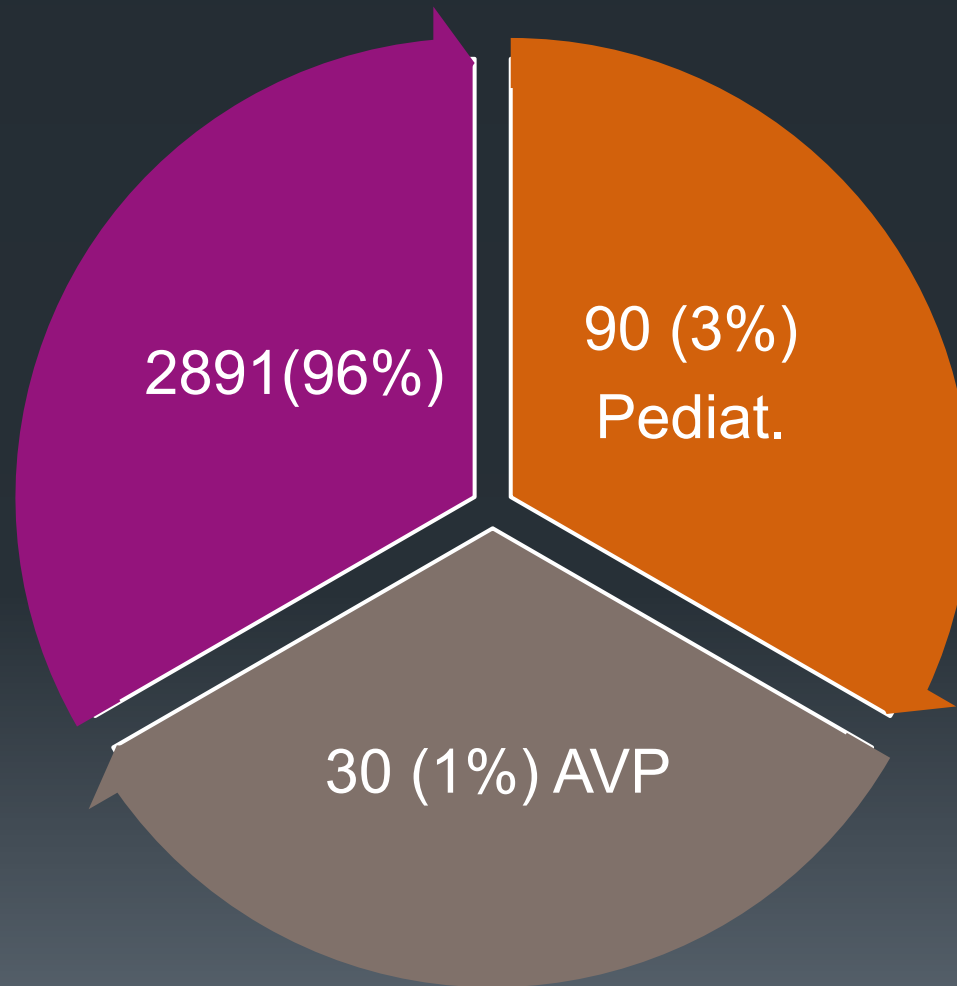
# Pathologie spécifique

- Patients polytraumatisés: AVP
- U.C.S.A ( Centre Pénitentiaire de Bordeaux-Gradignan)
- Plaies par TS
- Enfants de moins de 12 ans
- Plaies de l'avant-bras et du bras
- Fasciites nécrosantes en choc septique
- Plus rarement les amputations du membre supérieur

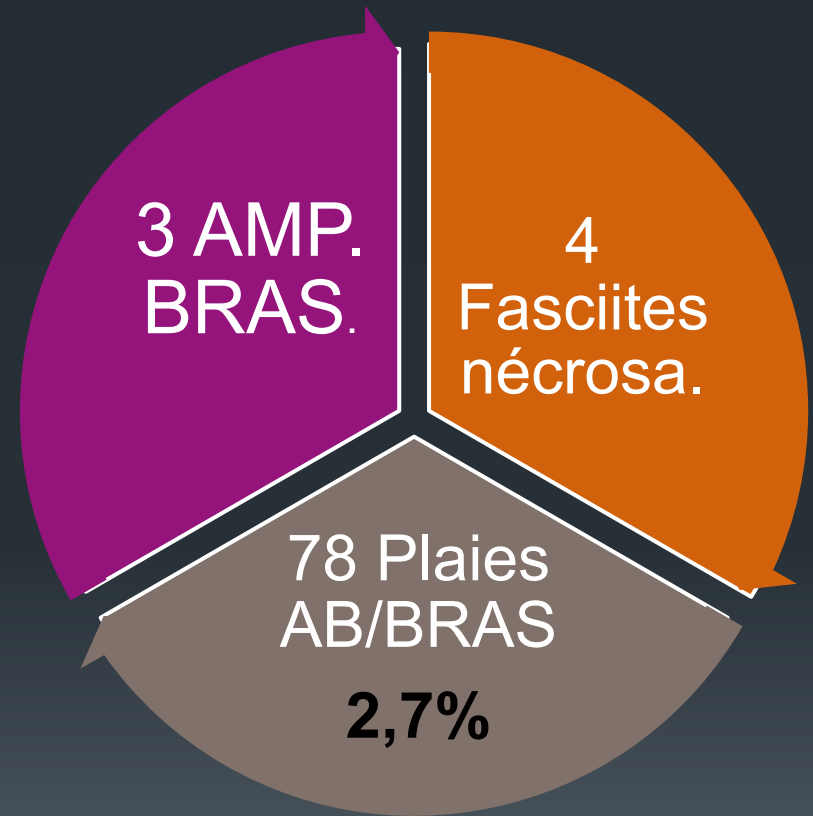
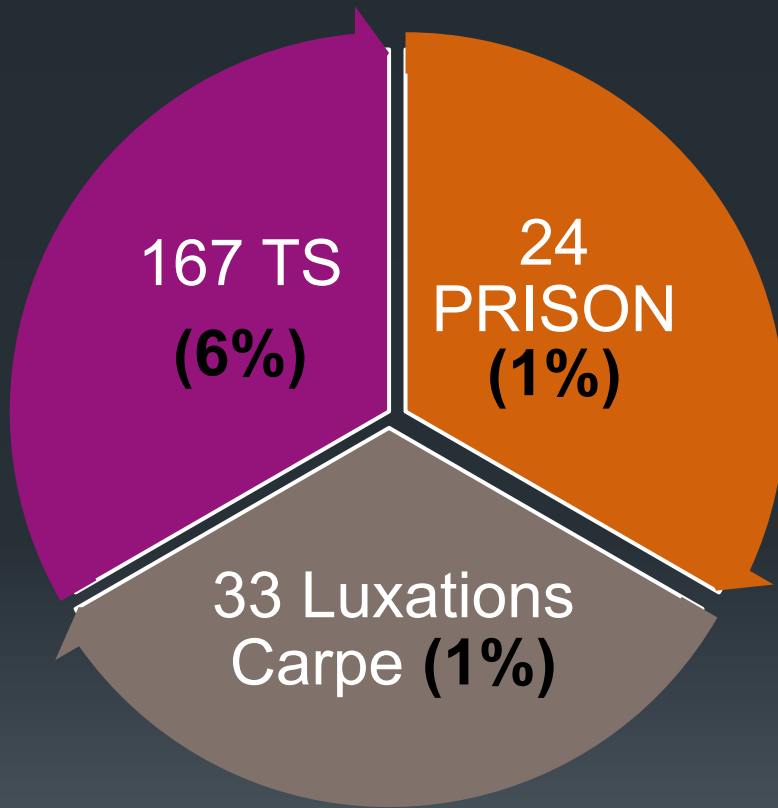
# Statistiques 12 mois: Période de juin 2018 à juin 2019



# Statistiques 12 mois: 3011



# Statistiques 12 mois: 3011





# Chirurgie Spécifique 15%

- ENFANTS
- PHLEBOTOMIES
- AVP (Polytrauma)
- AMPUTATIONS HAUTES
- PRISONNIERS
- PLAIES AVANT-BRAS
- FASCIITES NECROSANTES

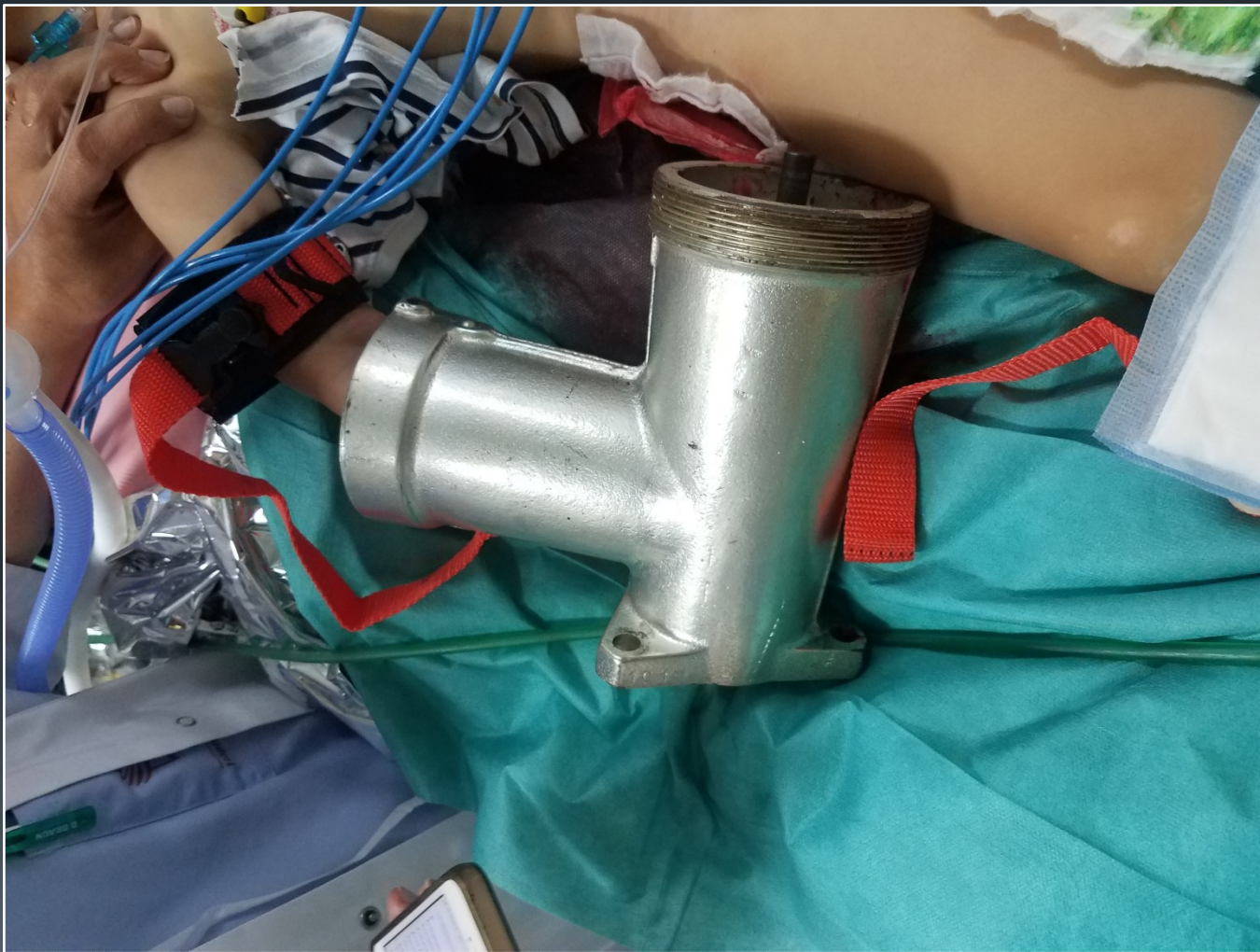# Cas Cliniques



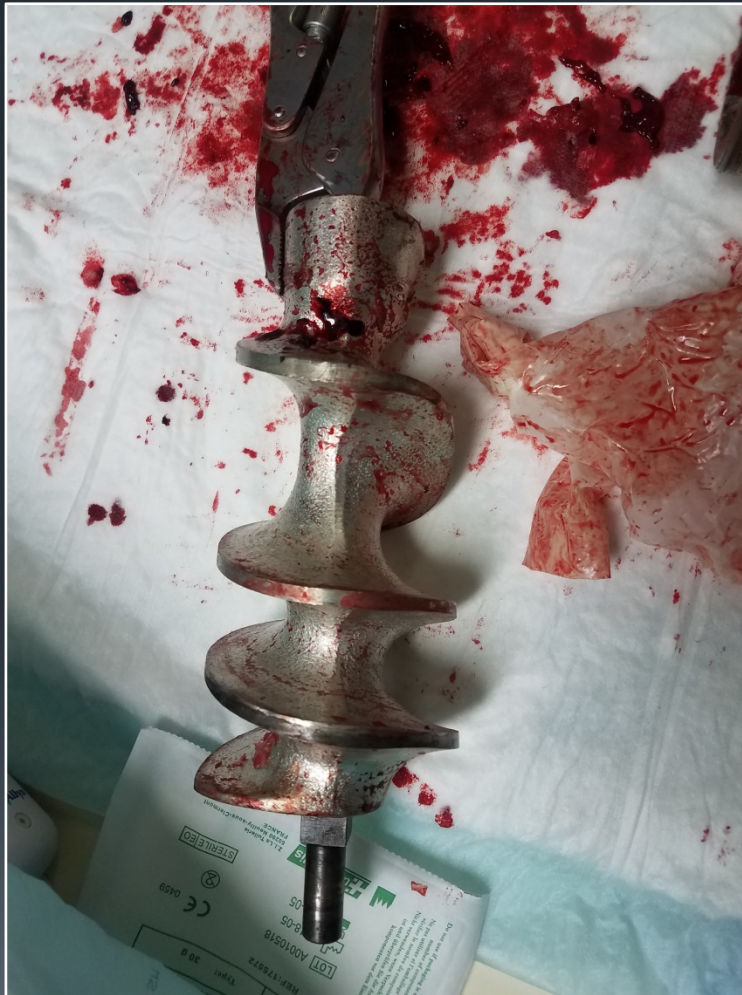- ENFANTS

- Anesthésie générale
- Hôpital des enfants 20 sur 90
- Parents

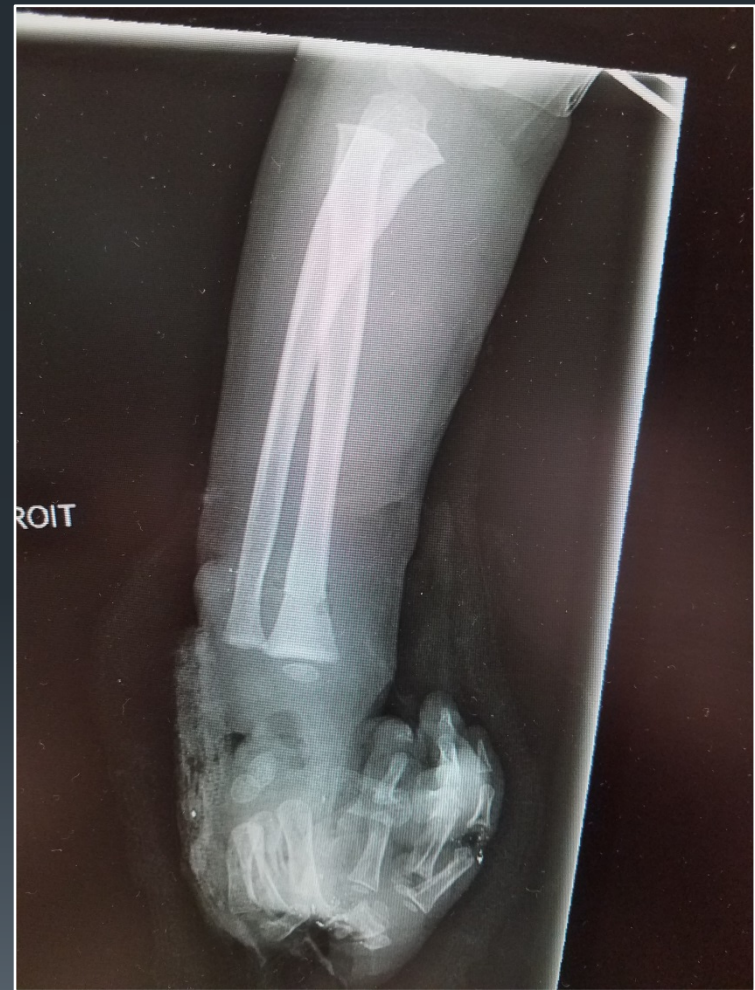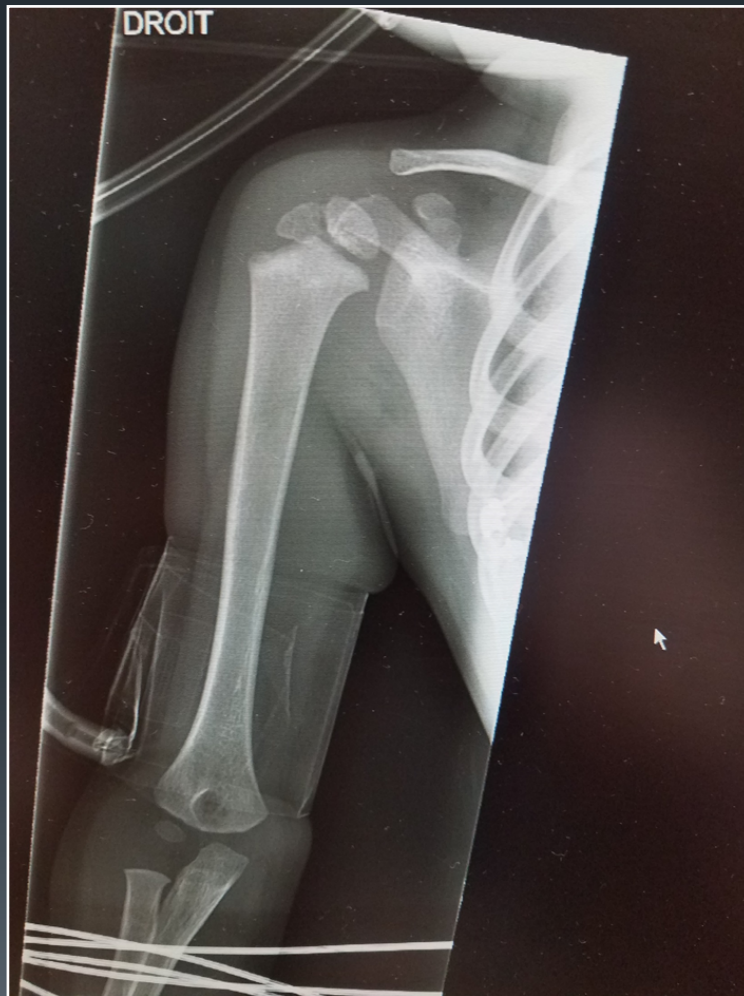# Main Hachoir, Garçon 2 ans



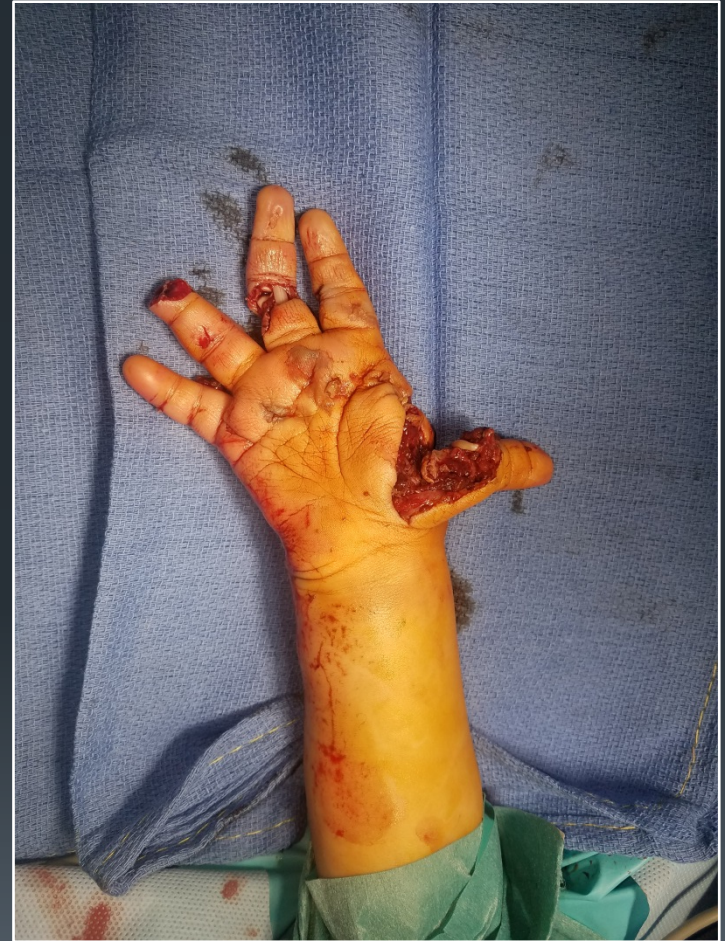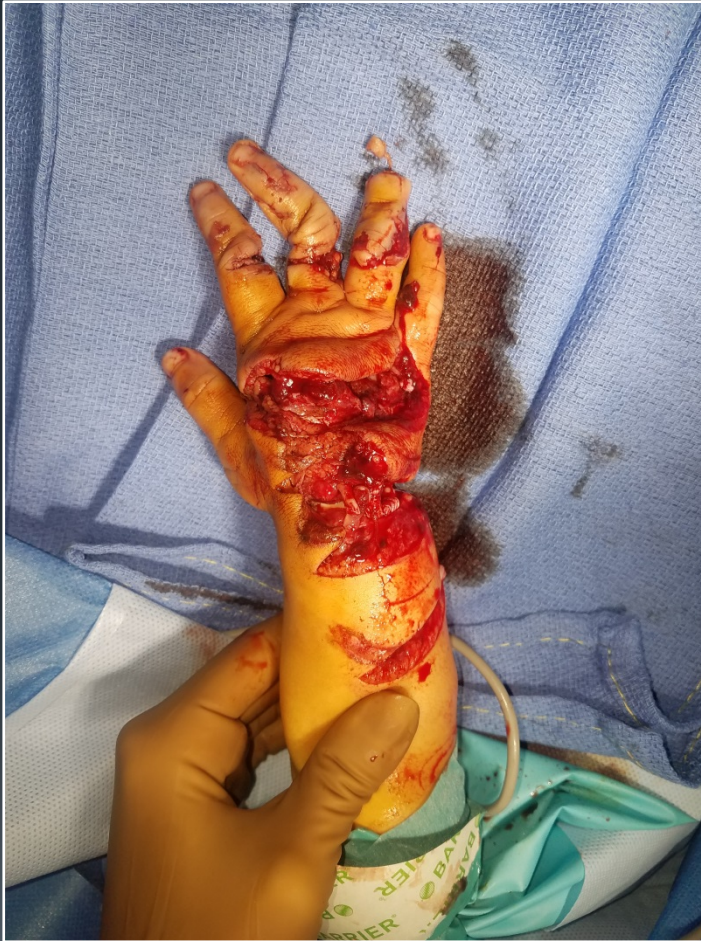# Main Hachoir, Garçon 2 ans



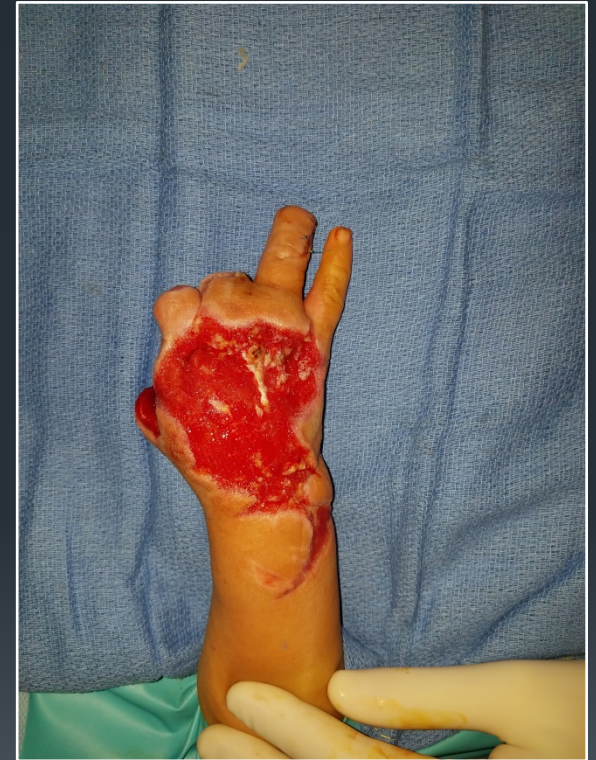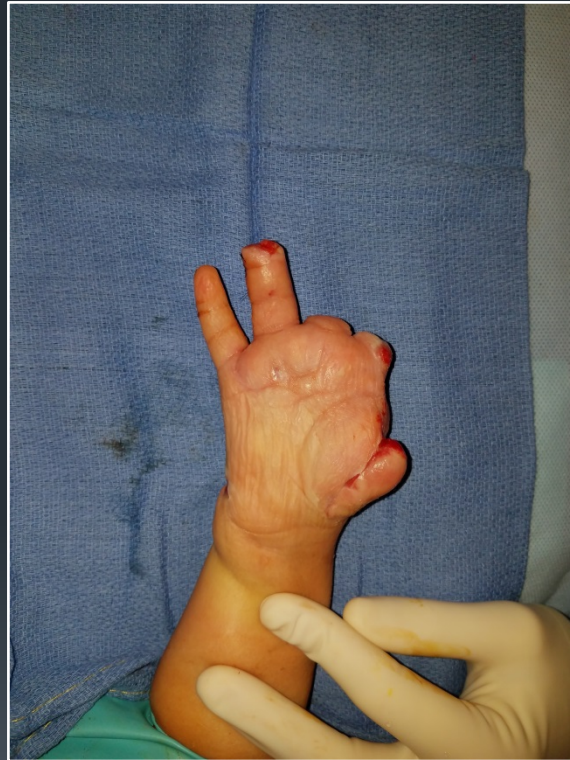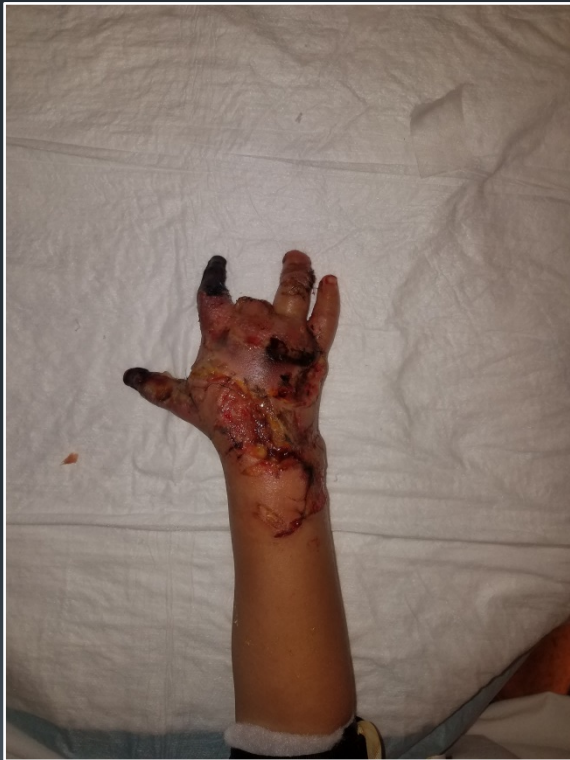# Main Hachoir, Garçon 2 ans



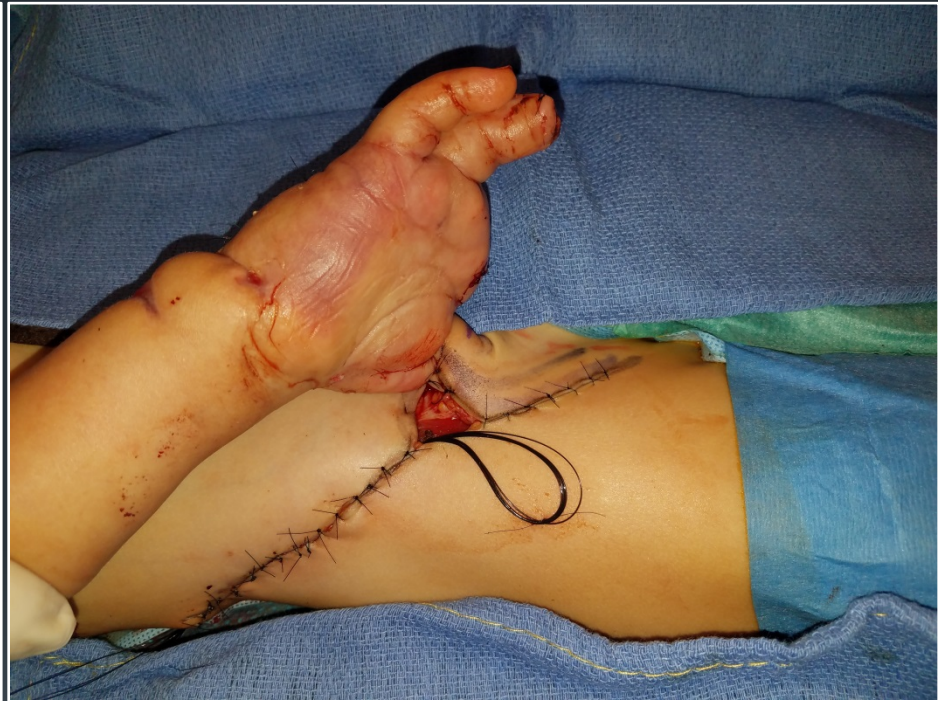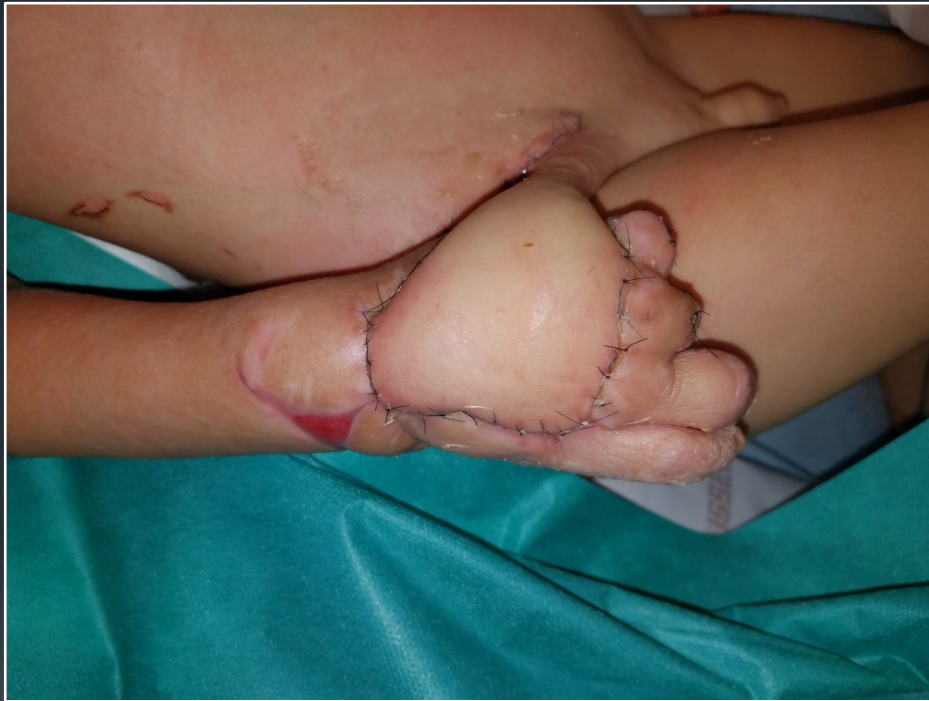# Main Hachoir, Garçon 2 ans



# Main Hachoir, Garçon 2 ans

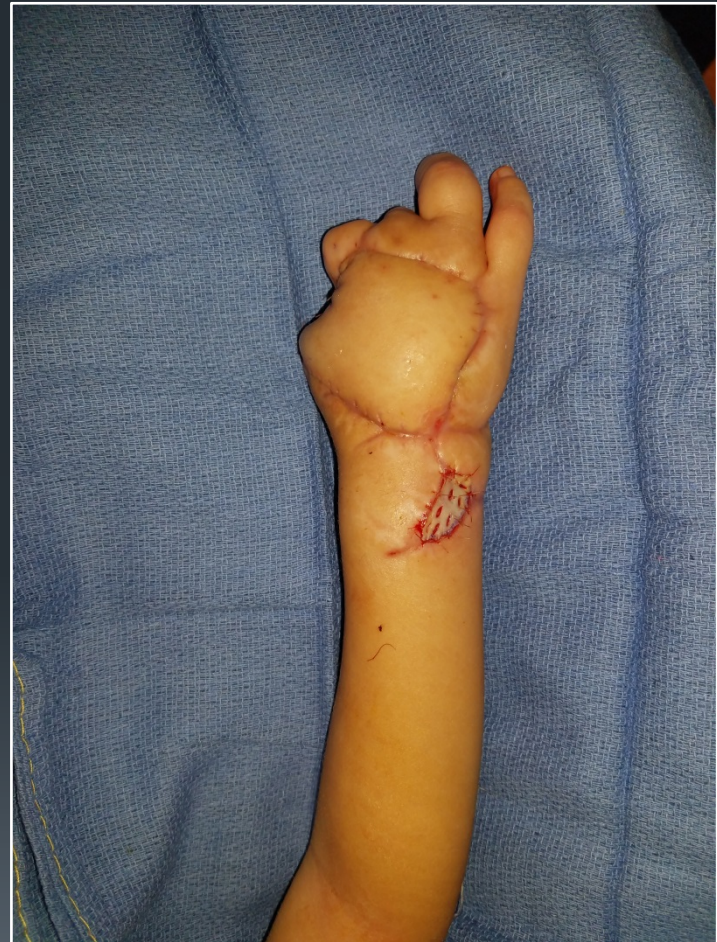
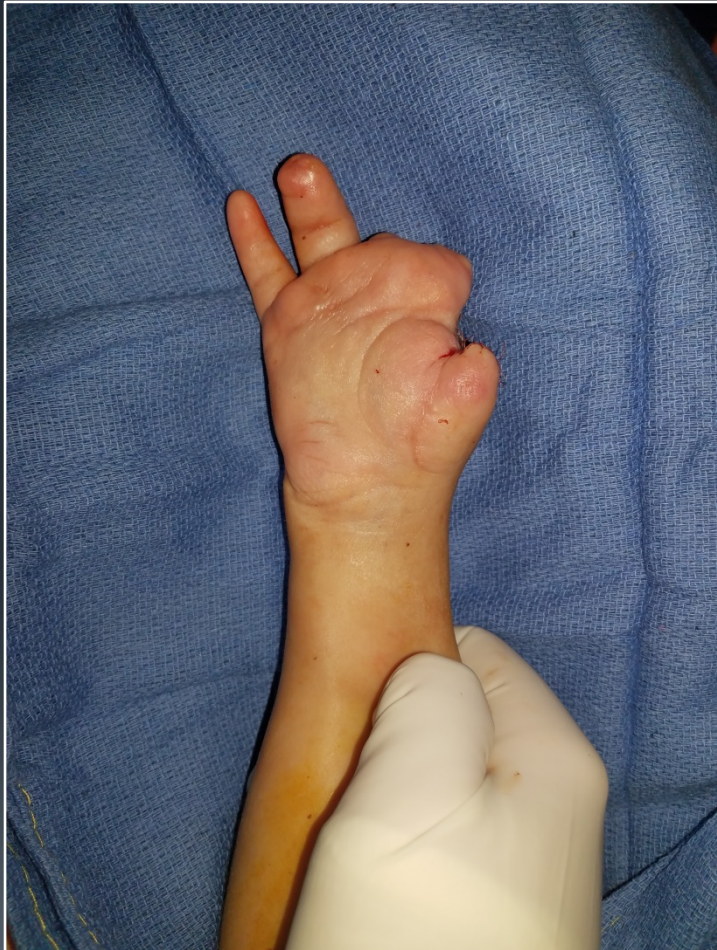
# Main Hachoir, Garçon 2 ans





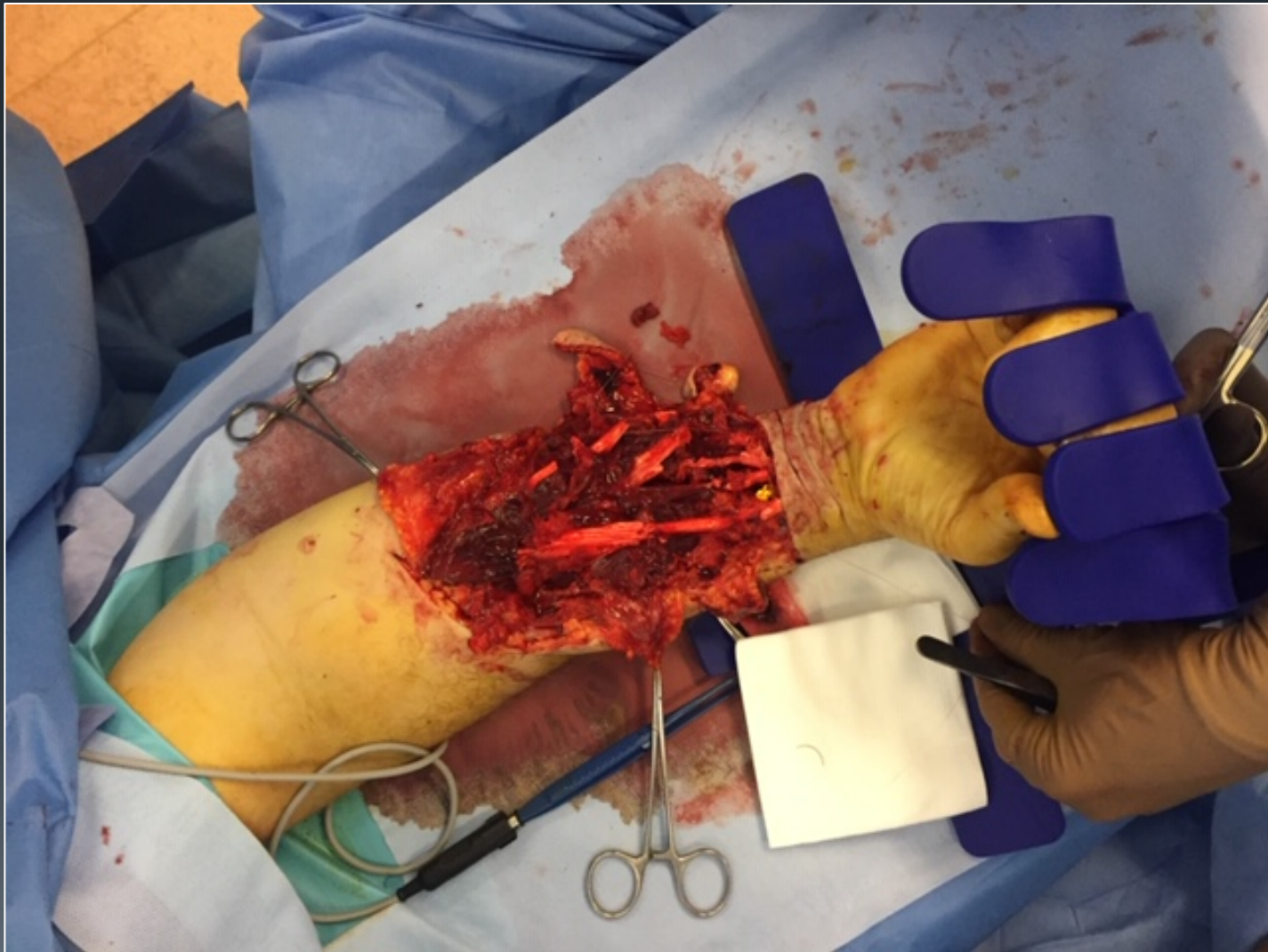# Main Hachoir, Garçon 2 ans



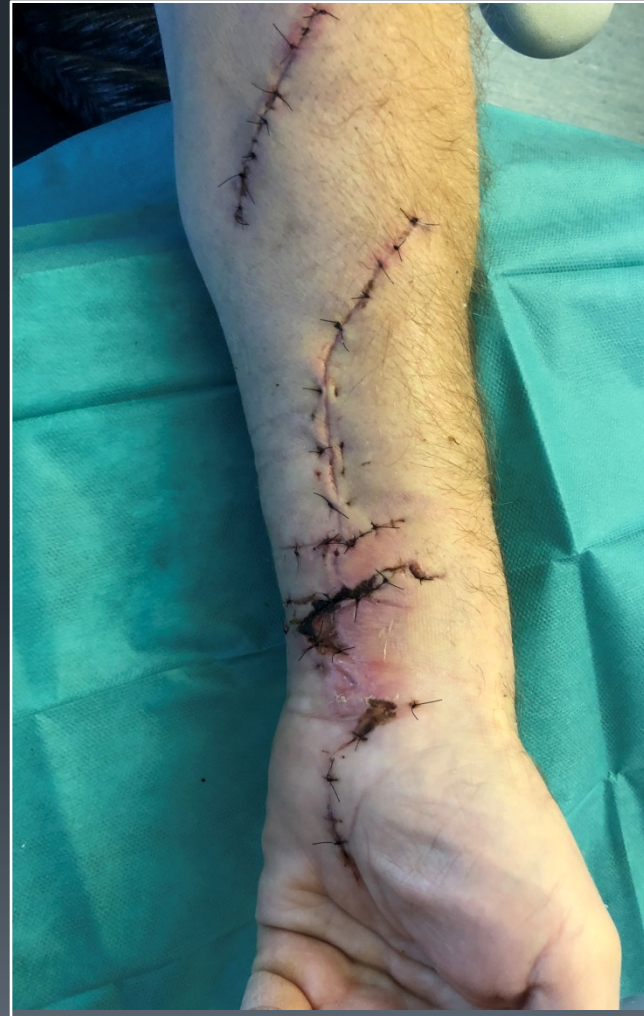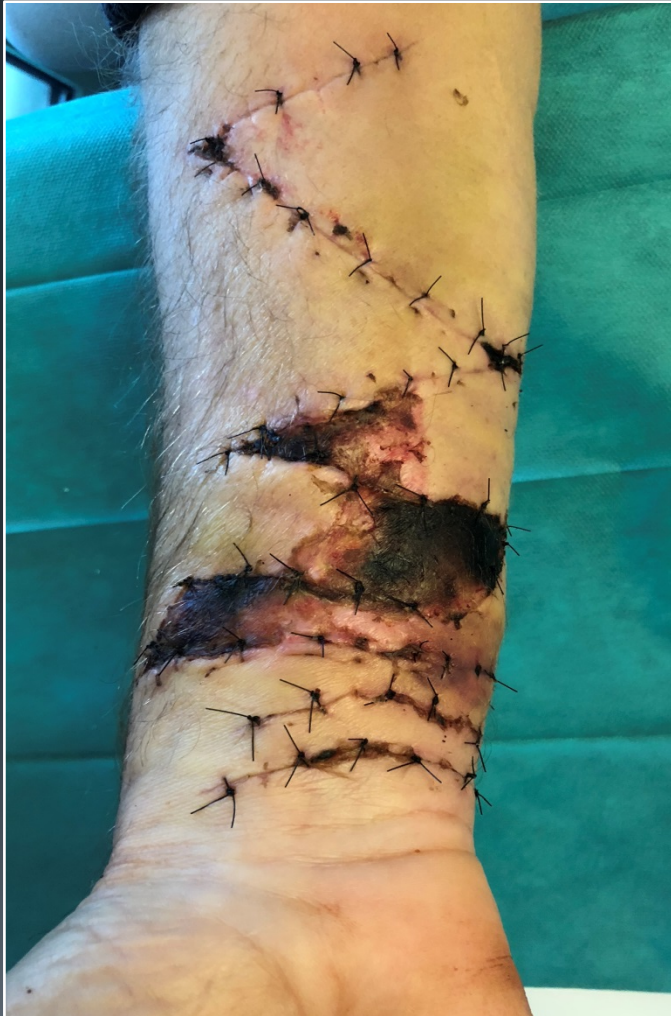# Cas Cliniques

- PHLEBOTOMIES

# Phlébotomie Bilatérale



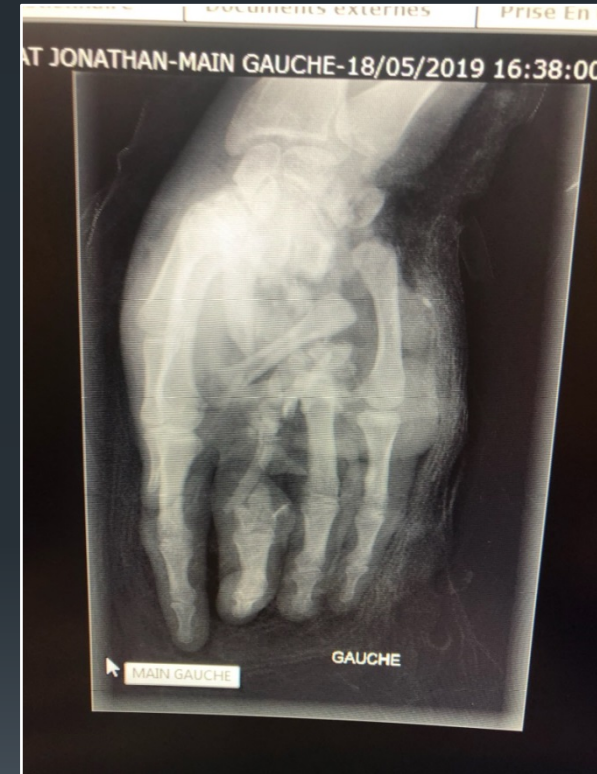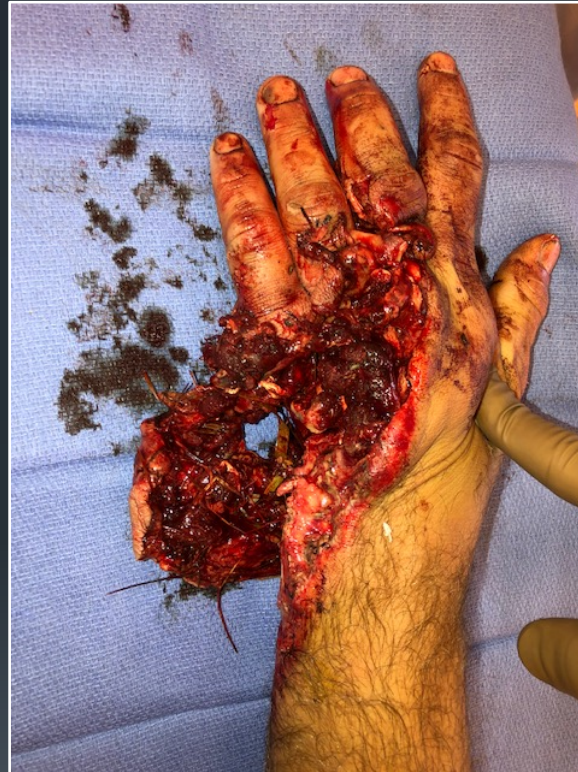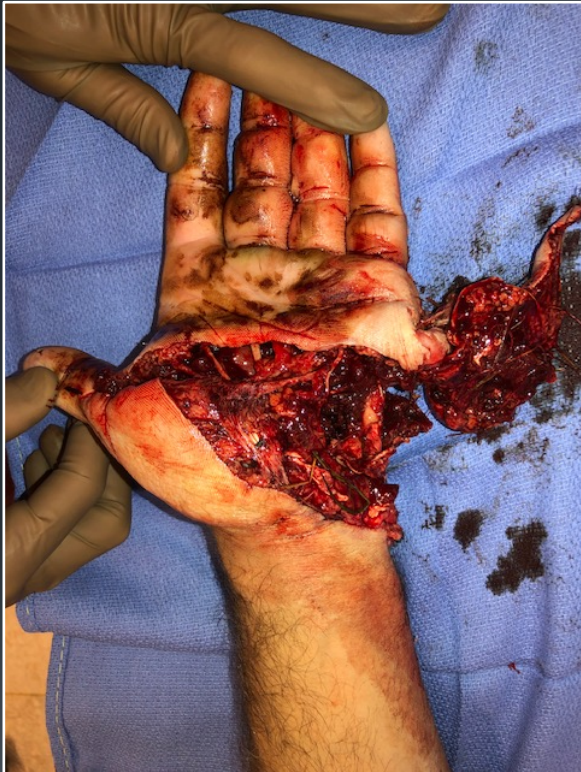# Phlébotomie Bilatérale



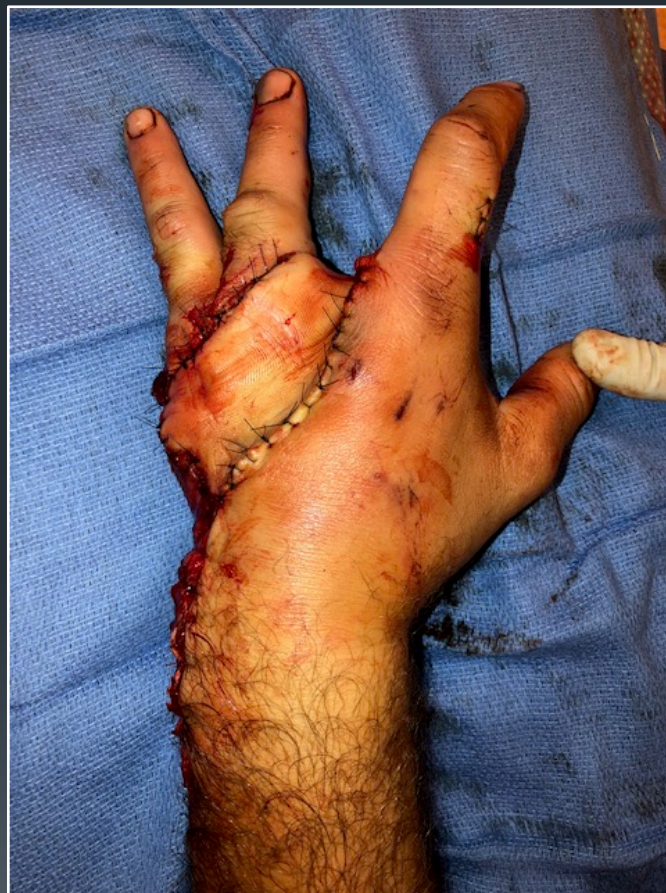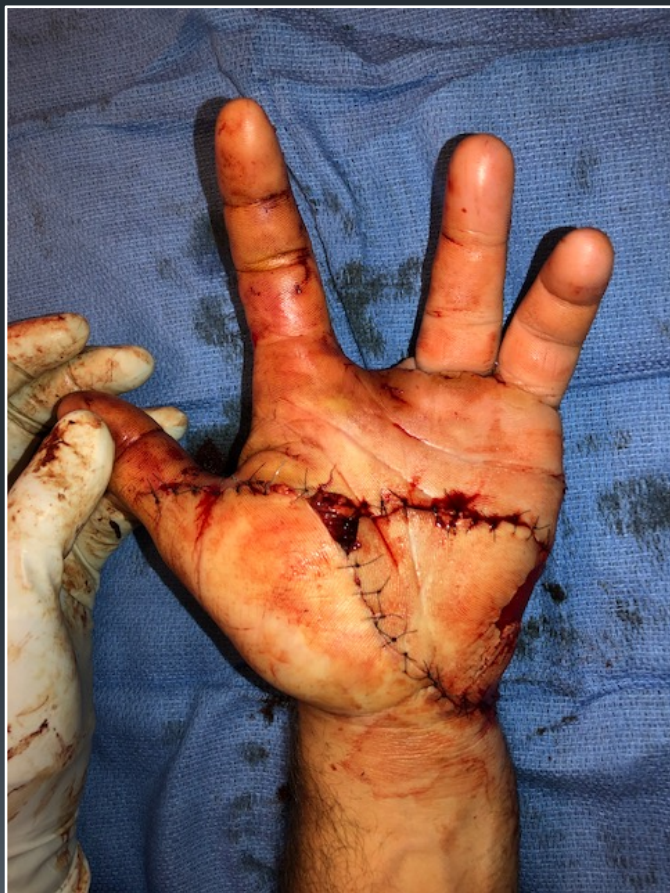# Cas Cliniques

- AVP lésions graves
- Fractures multiples
- Amputation
- Délabrement Main
- Luxations-Fractures du Carpe

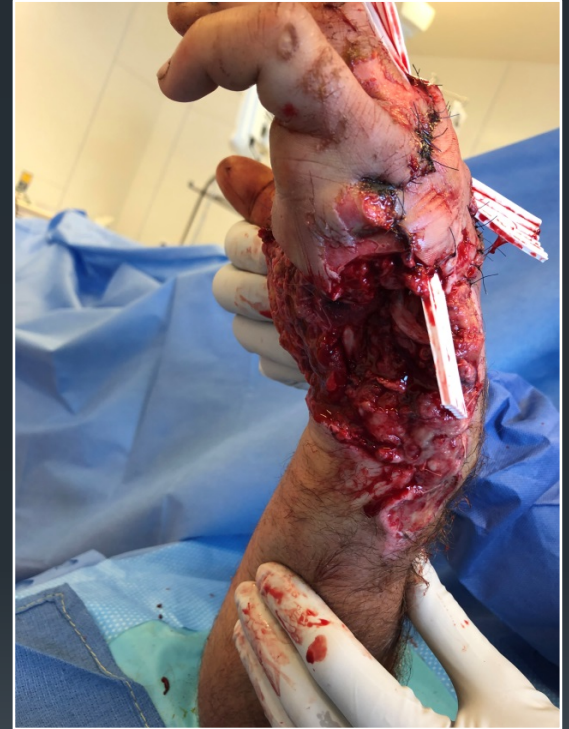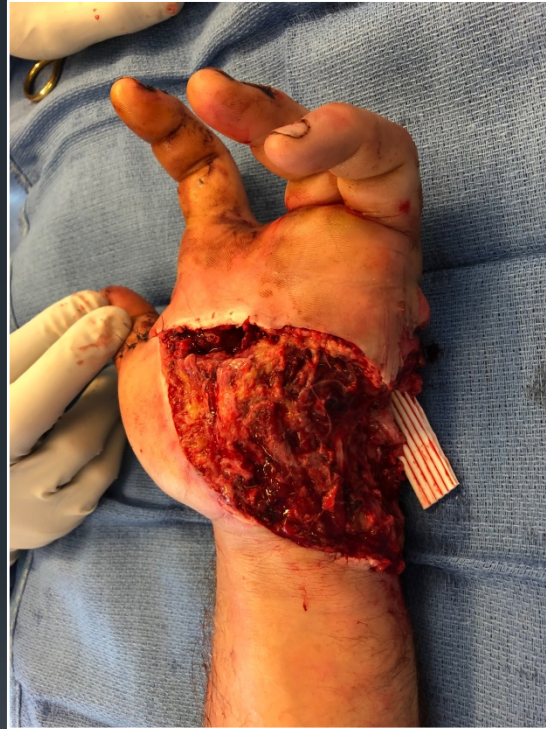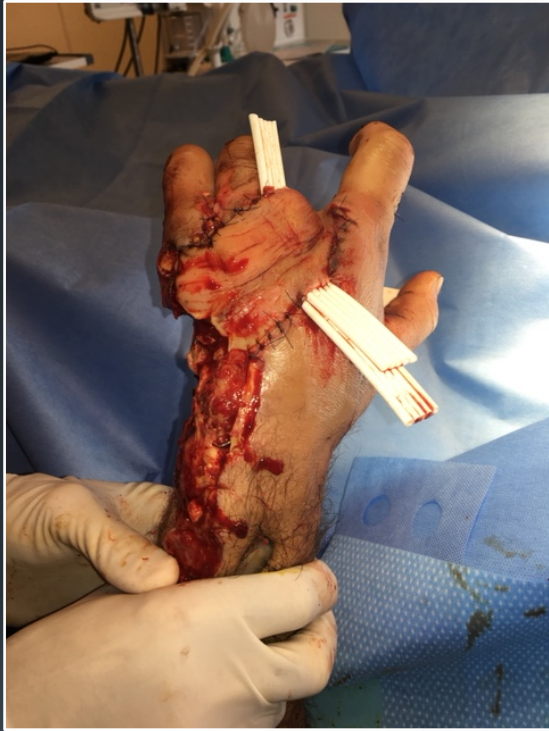# AVP Moto, H 23 ans, Main G



# AVP moto, H 23 ans, main G

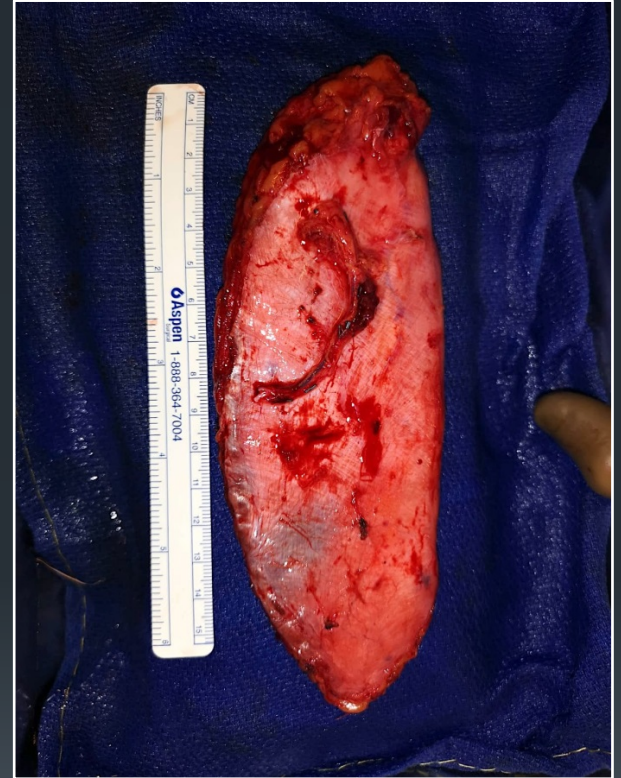
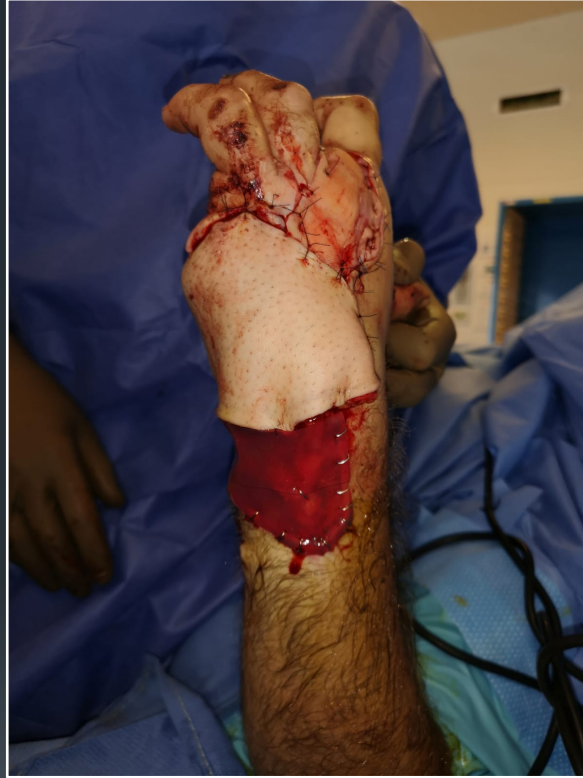
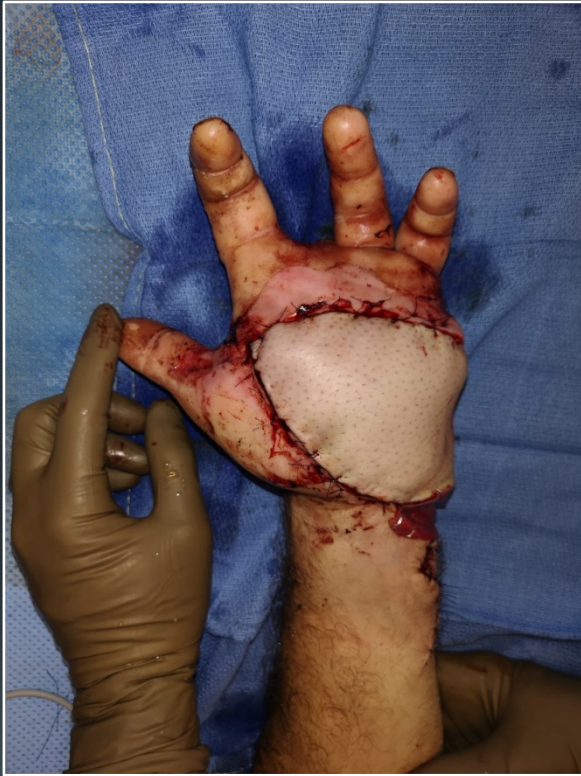# AVP, Moto, H 23 ans, main G

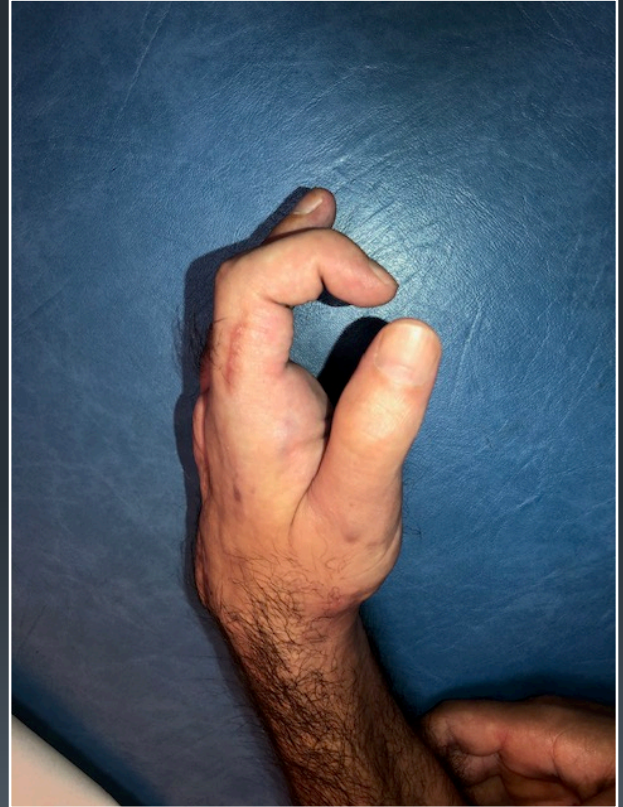
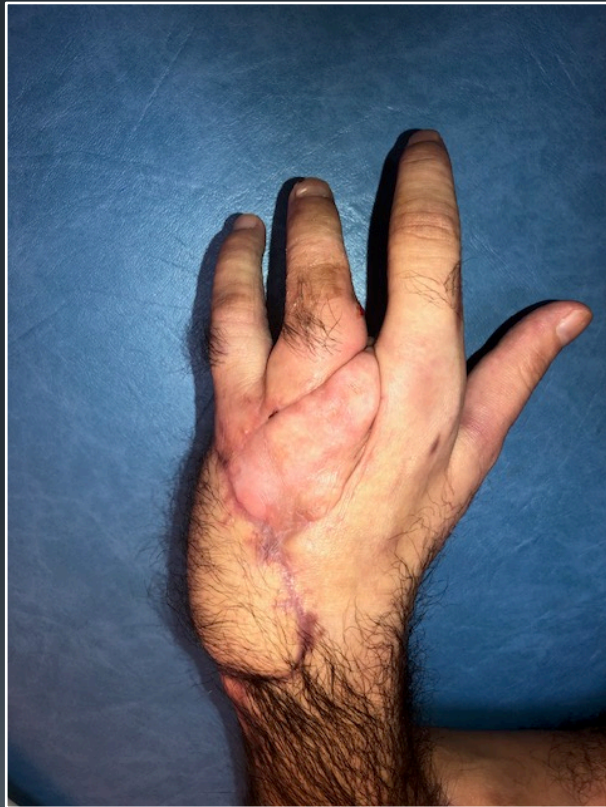
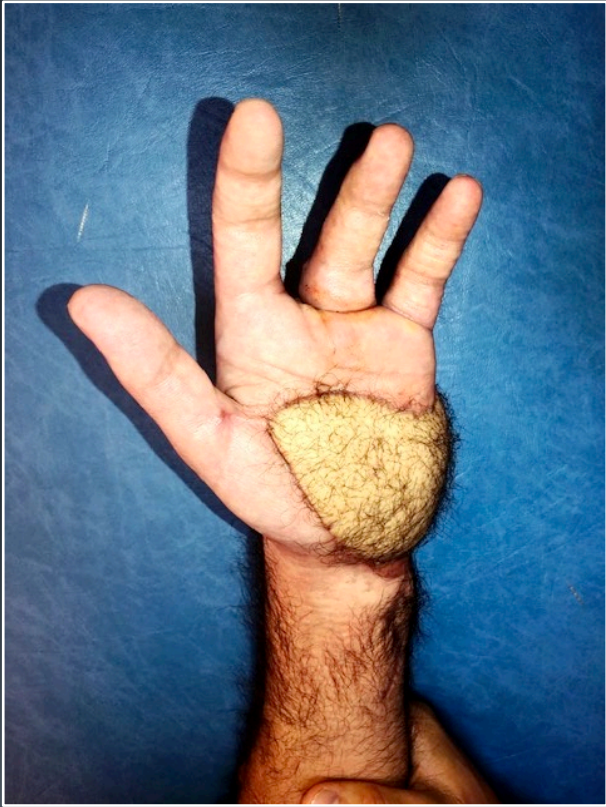

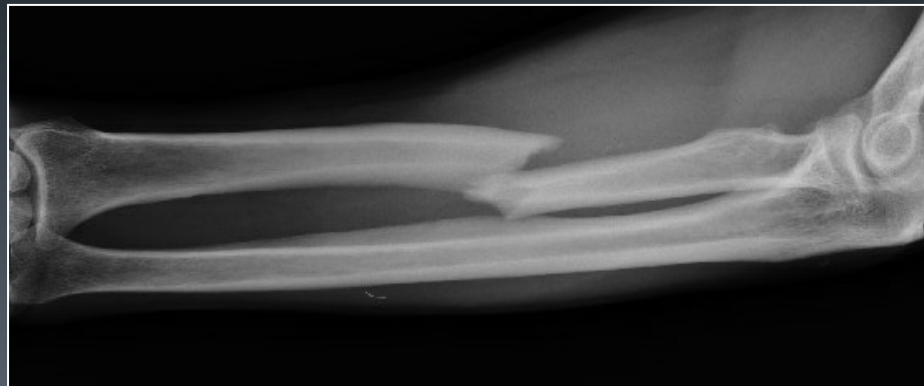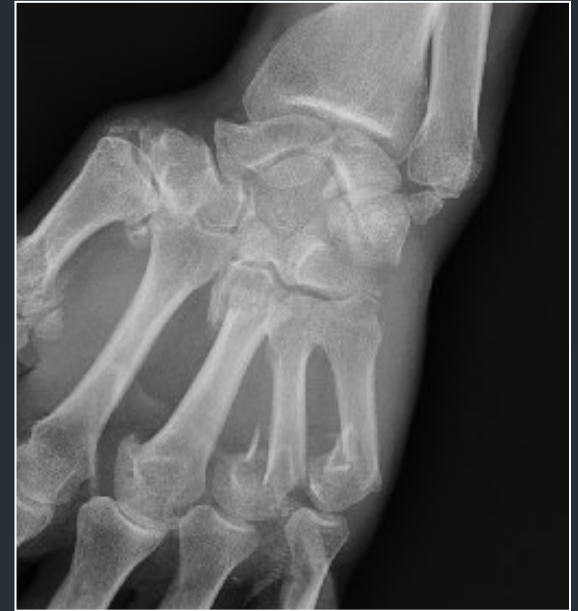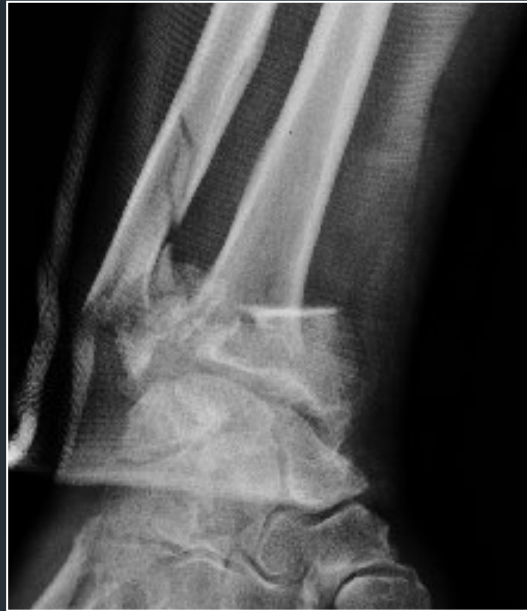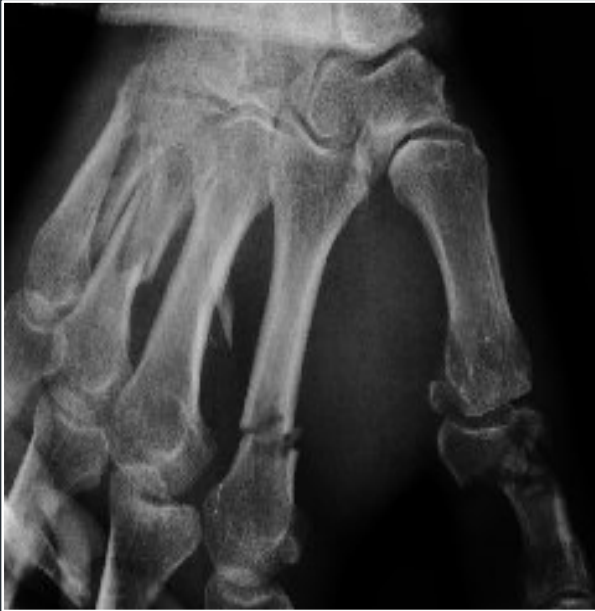# Lambeau ATL Cuisse Libre



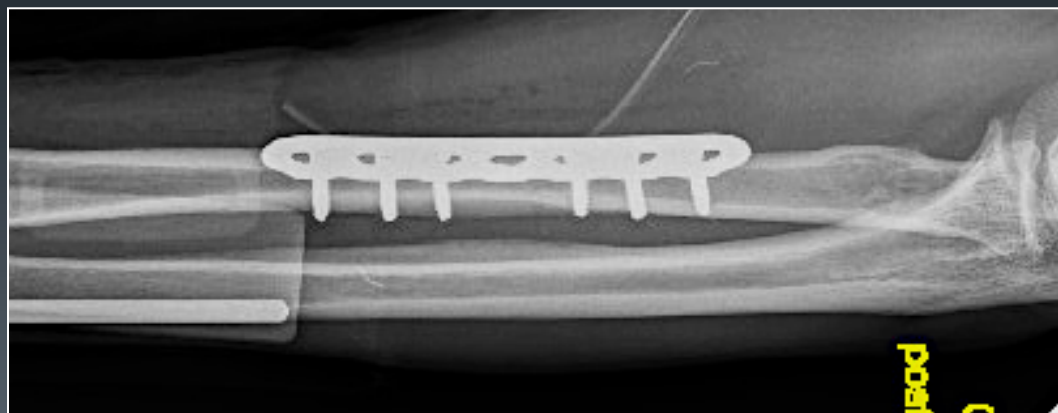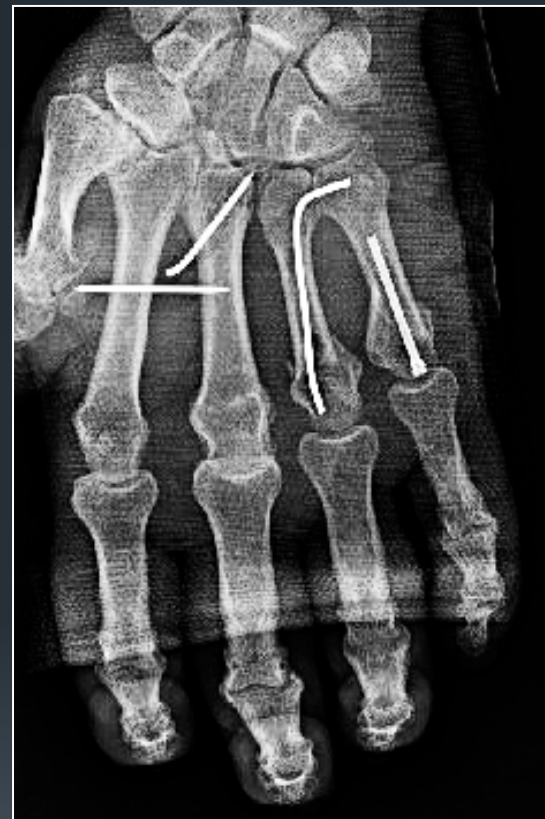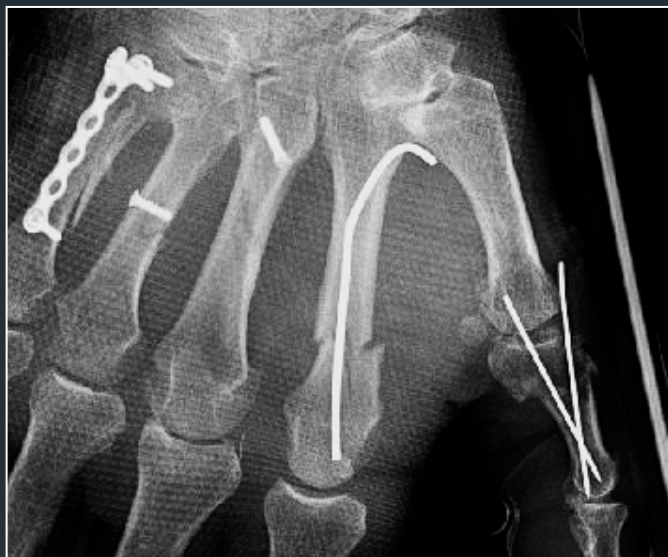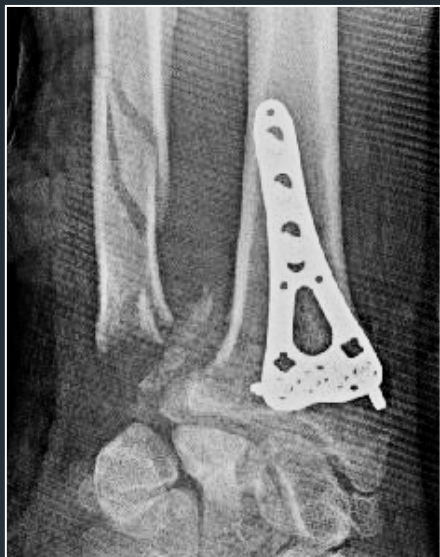# Résultat



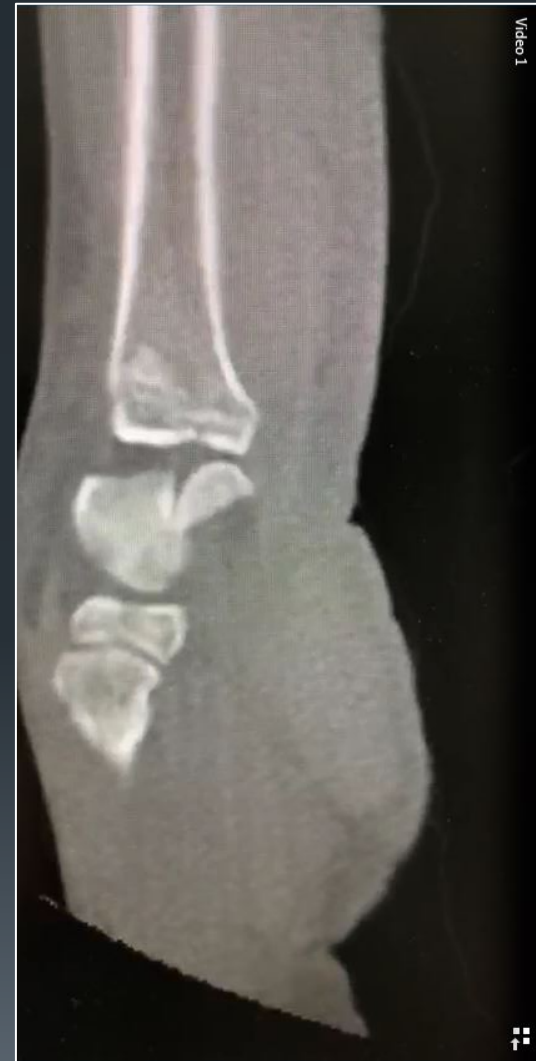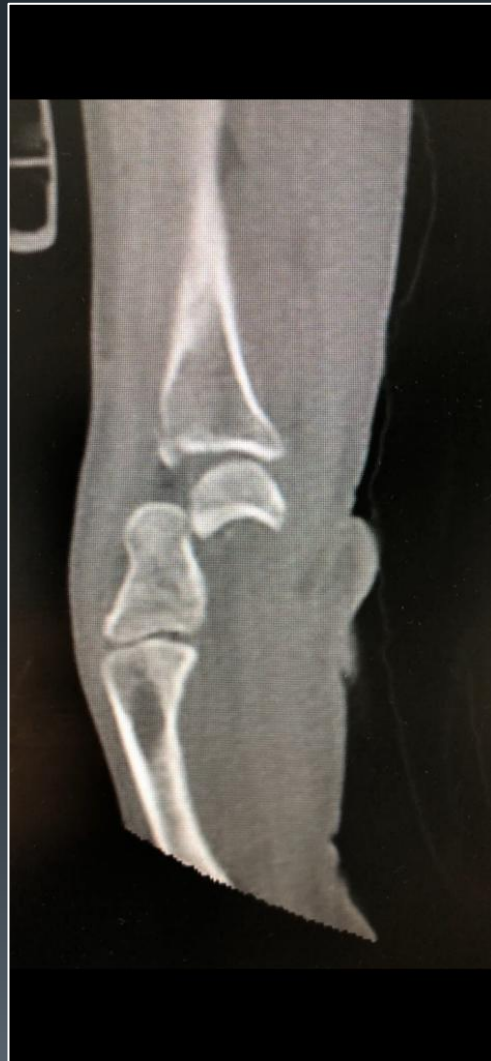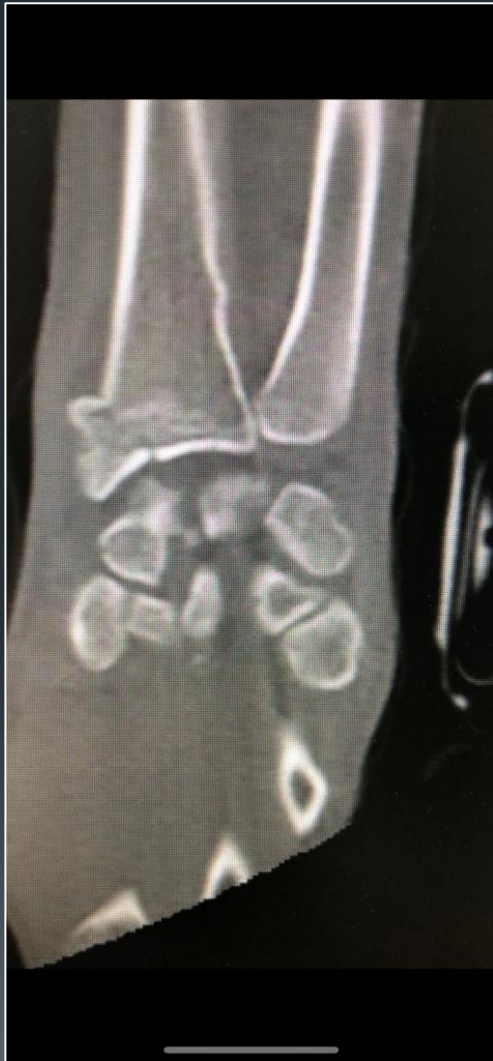# AVP Moto, 62 ans



# AVP Moto, 62 ans

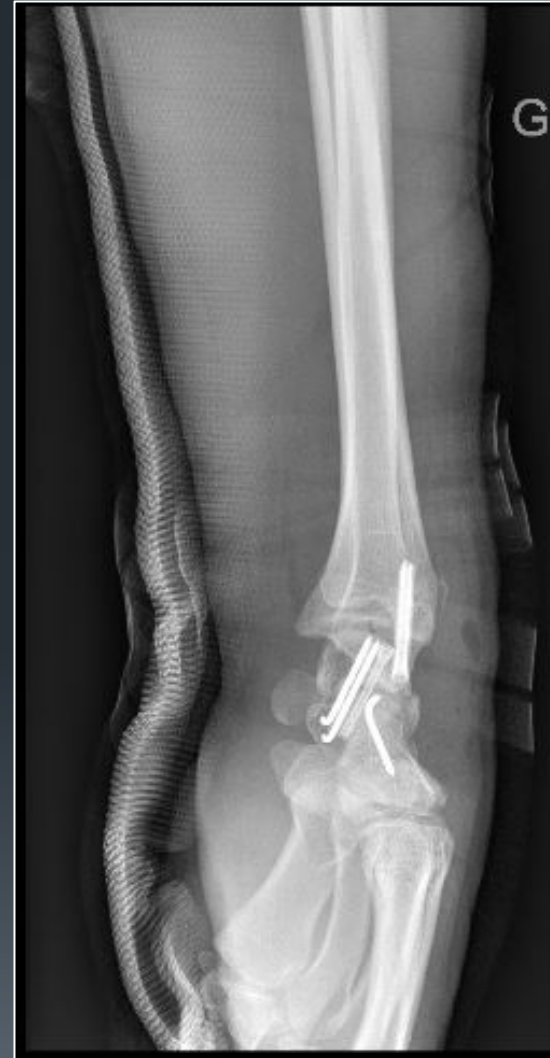
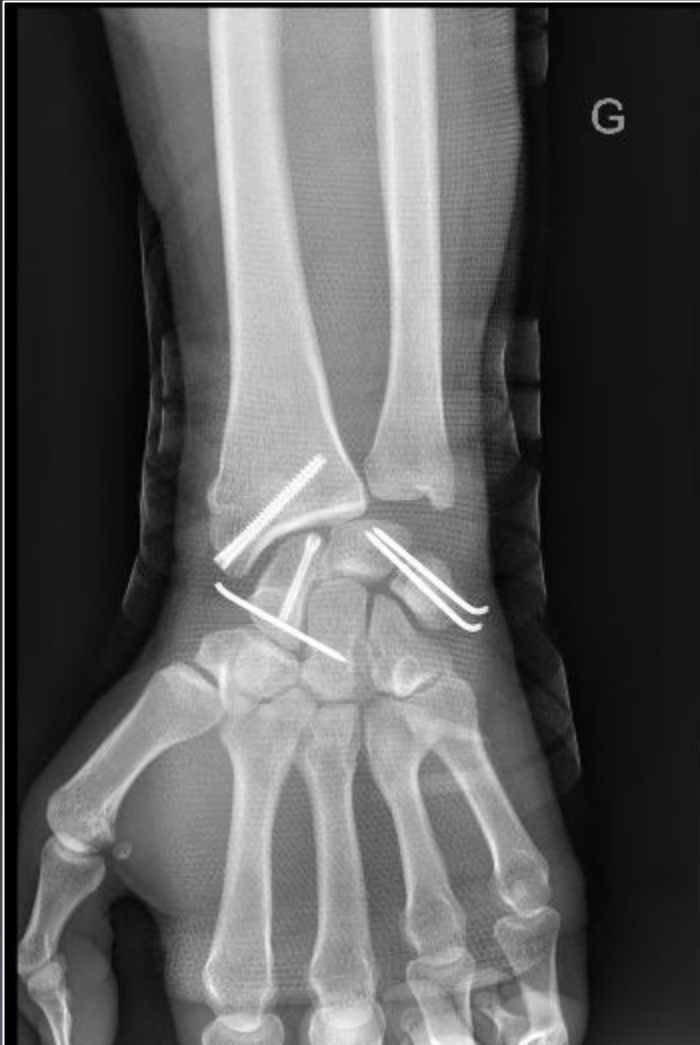
# AVP moto, H 27 ans, G

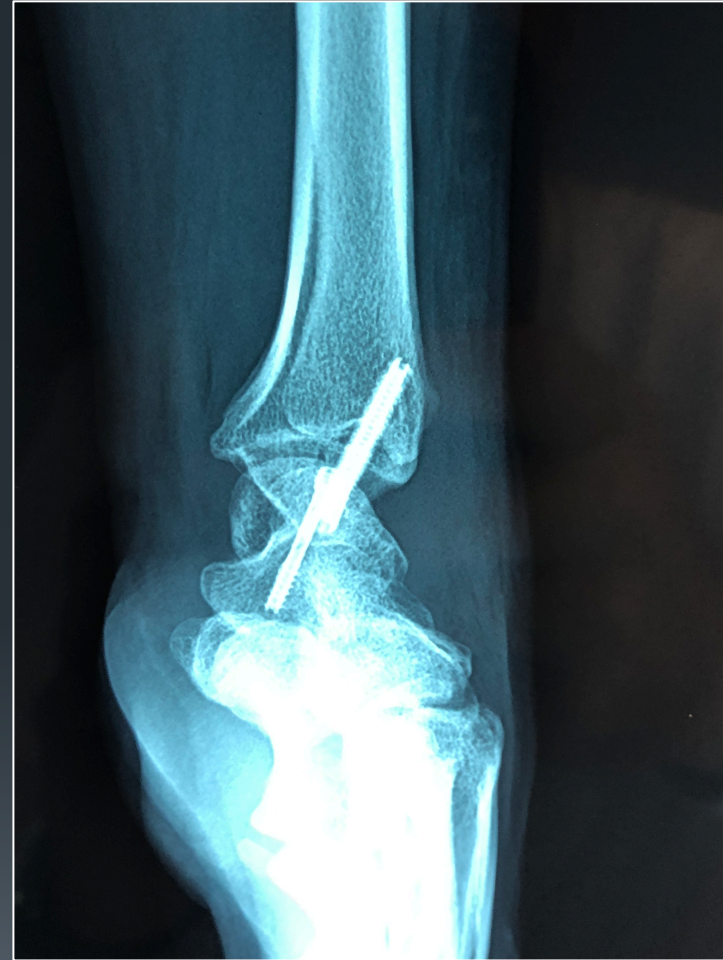
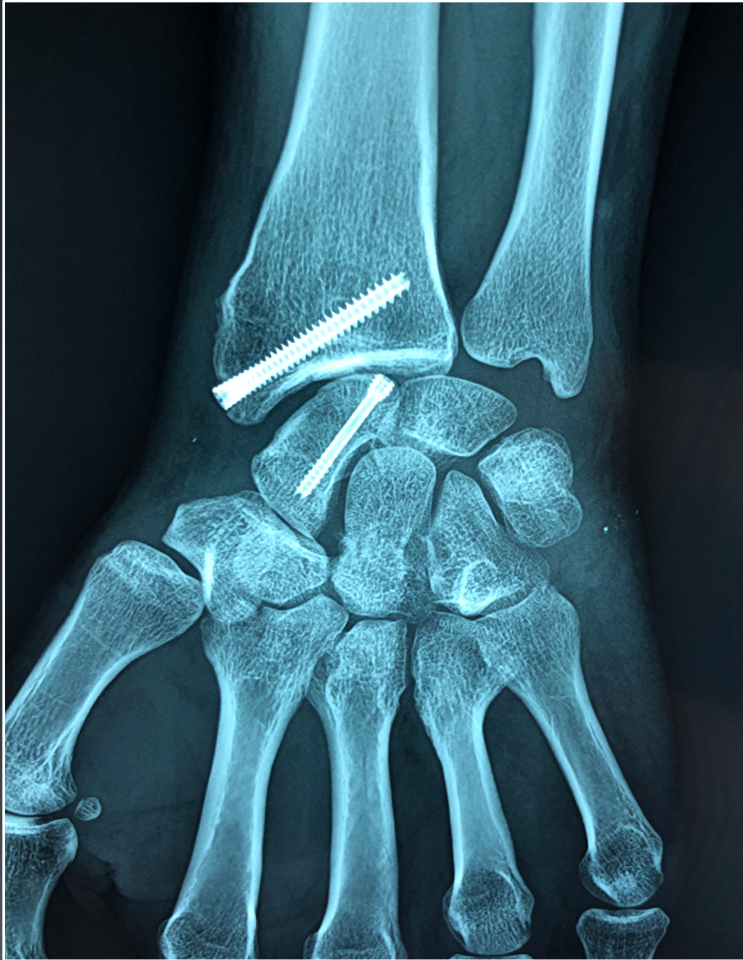
Video 1

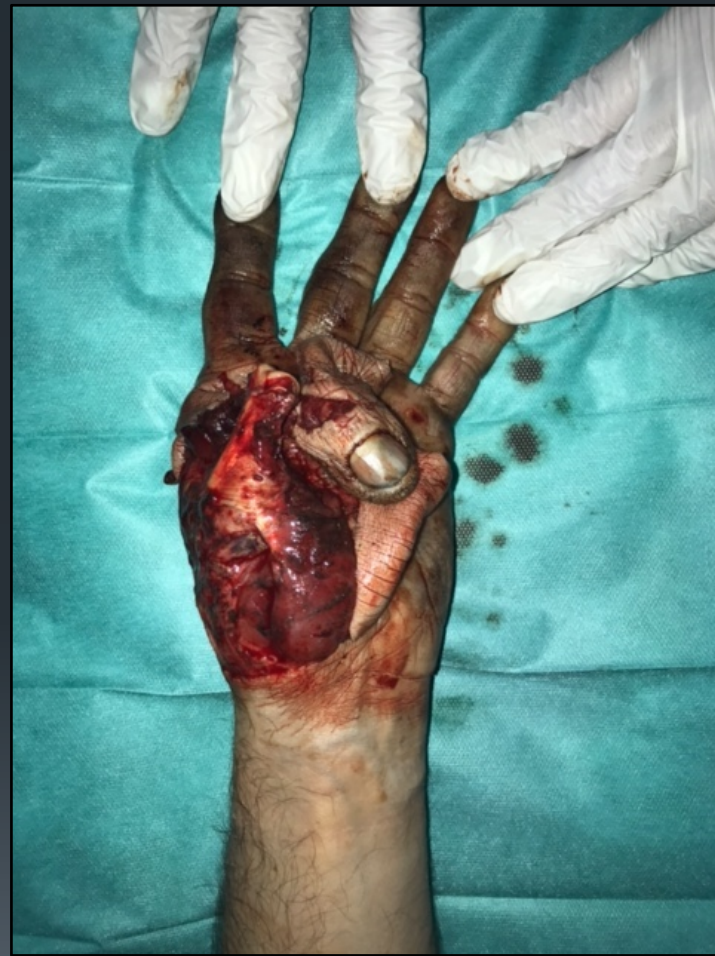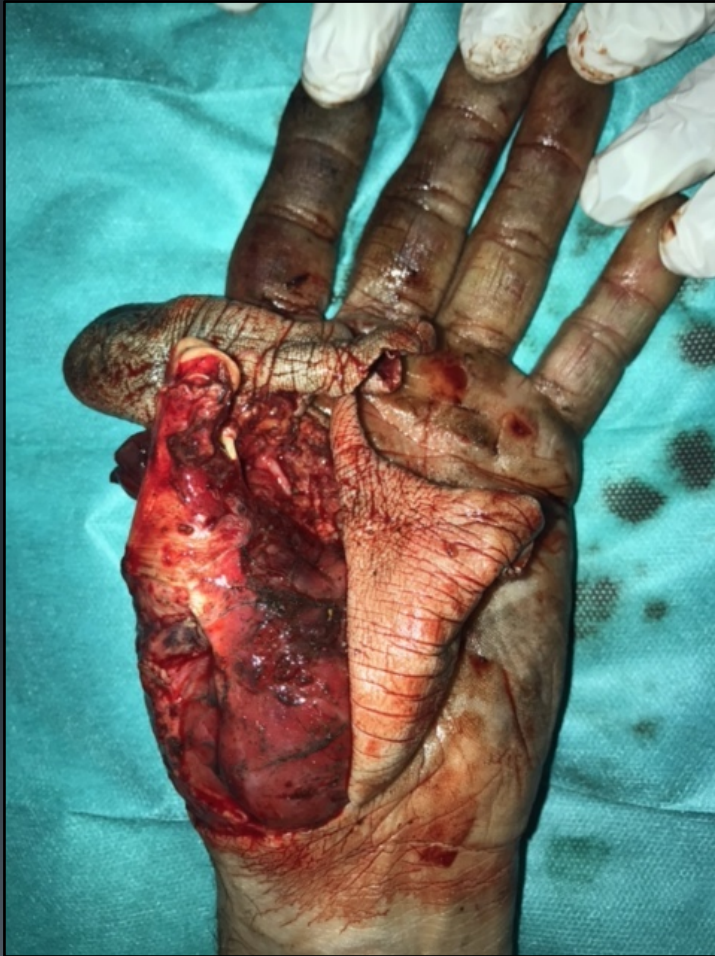# AVP moto, H 27 ans, G



# Luxation TSRLC

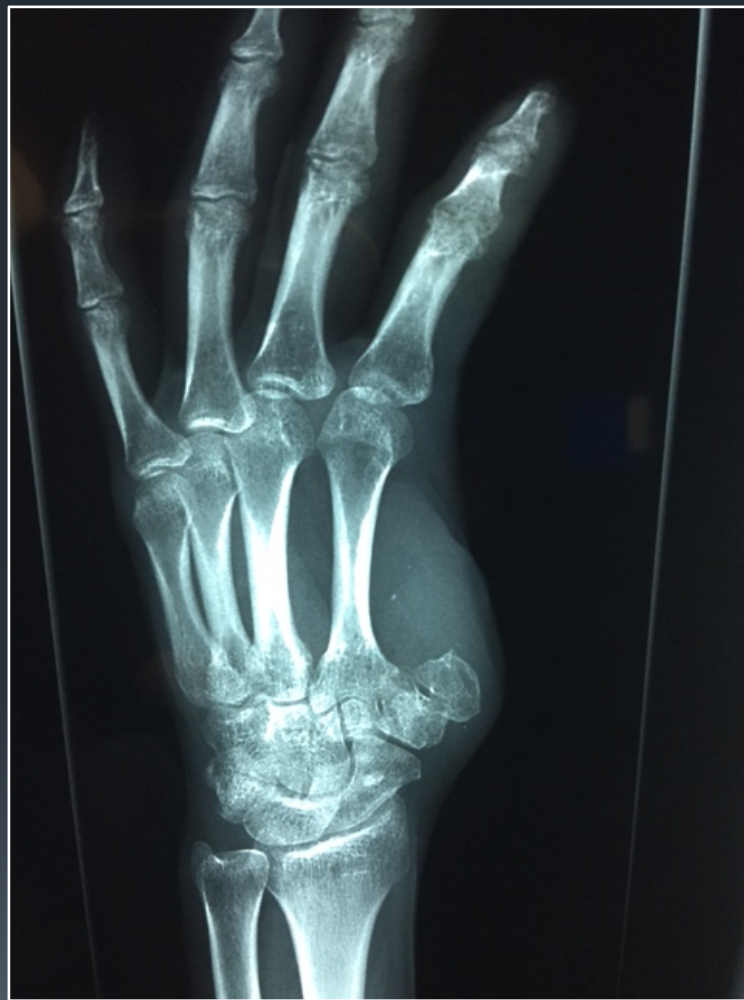
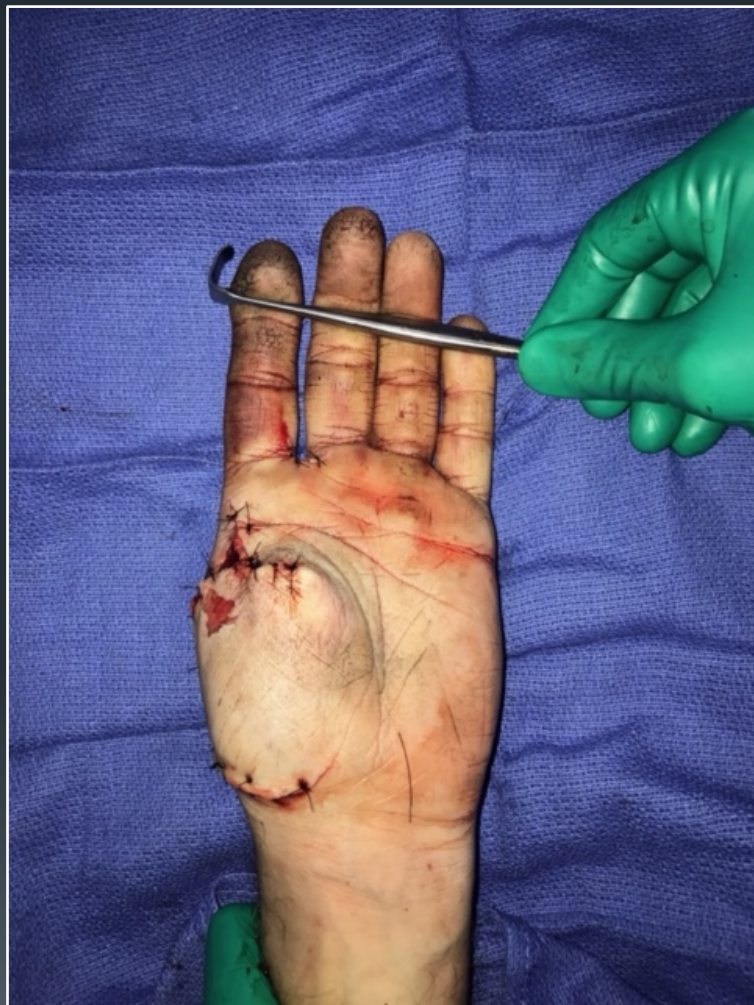
# AVP Moto: polytrauma, H, 52

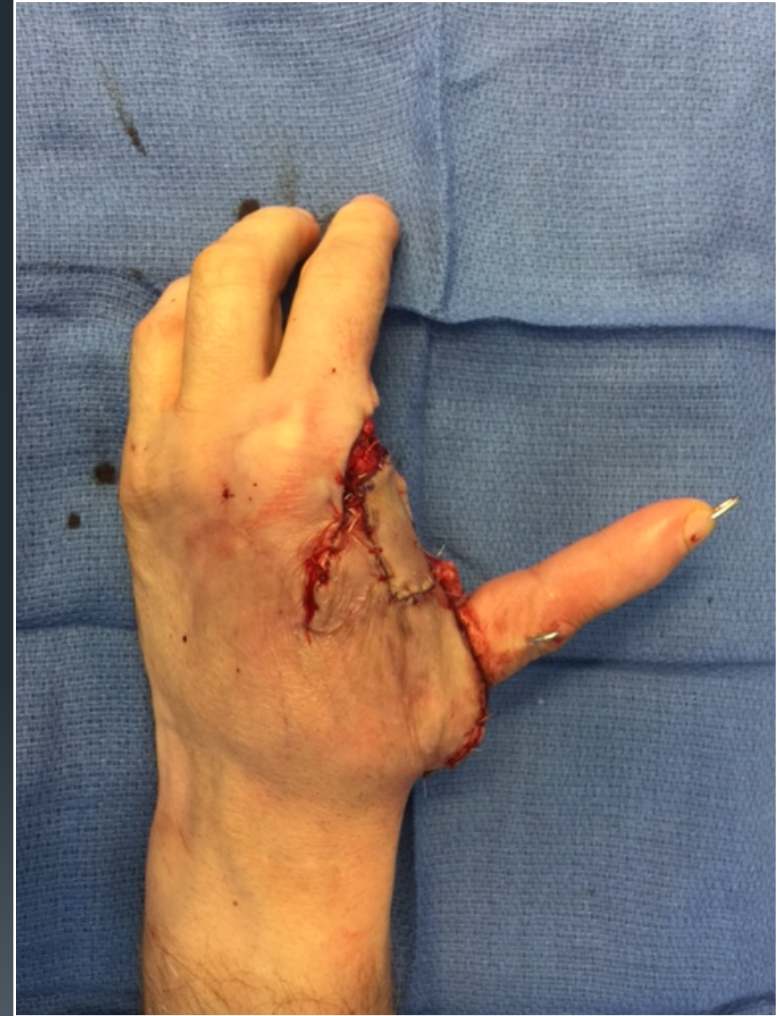
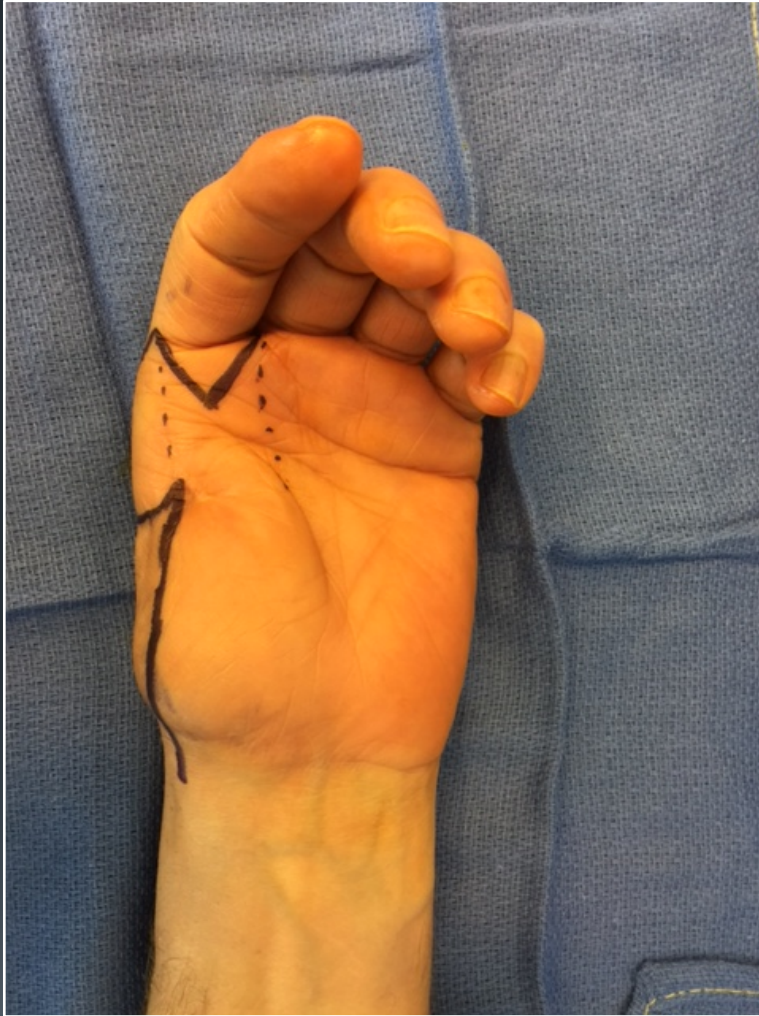


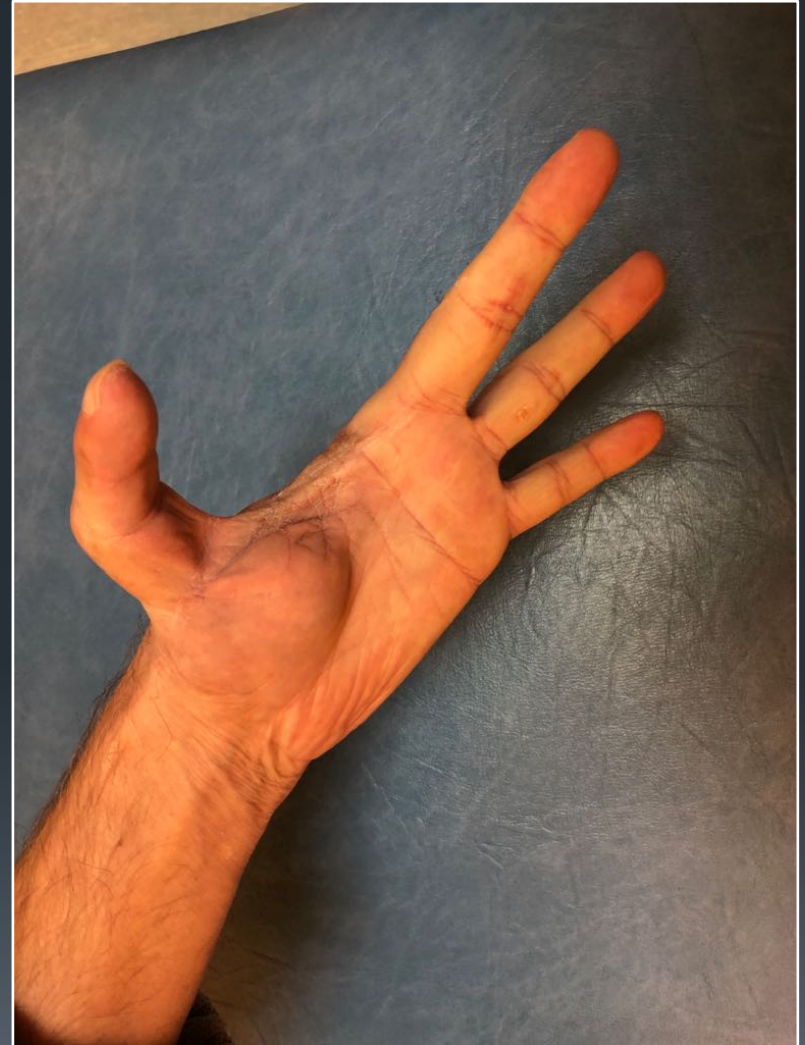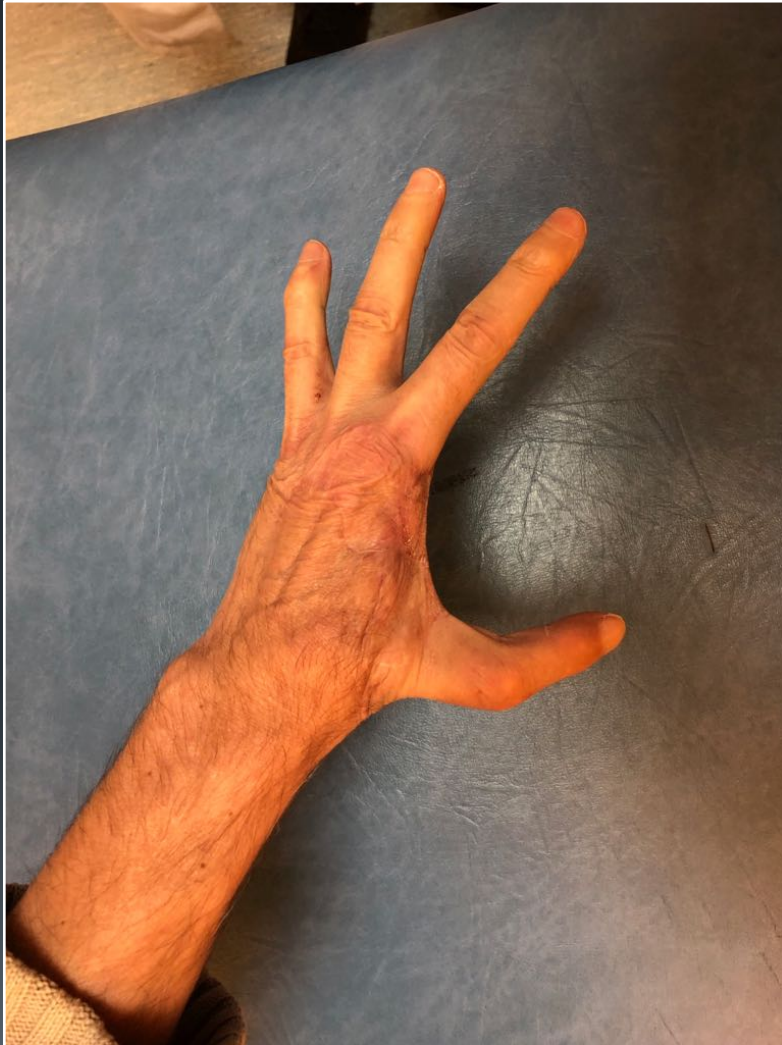# AVP Moto: Amputation



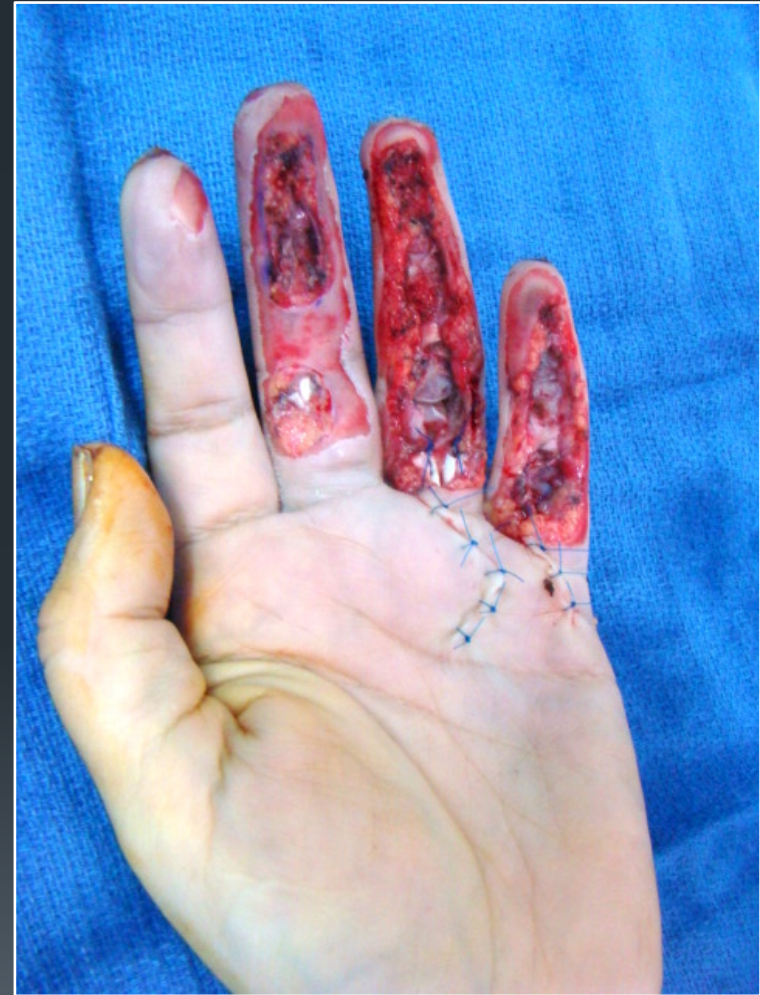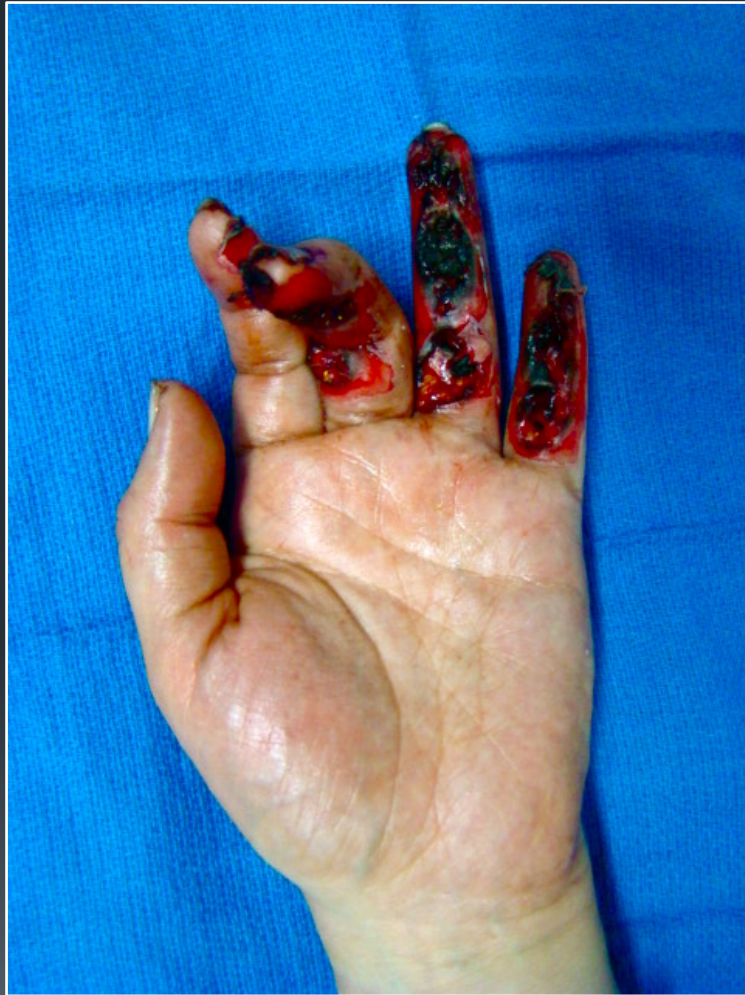# AVP Moto: Pollicisation



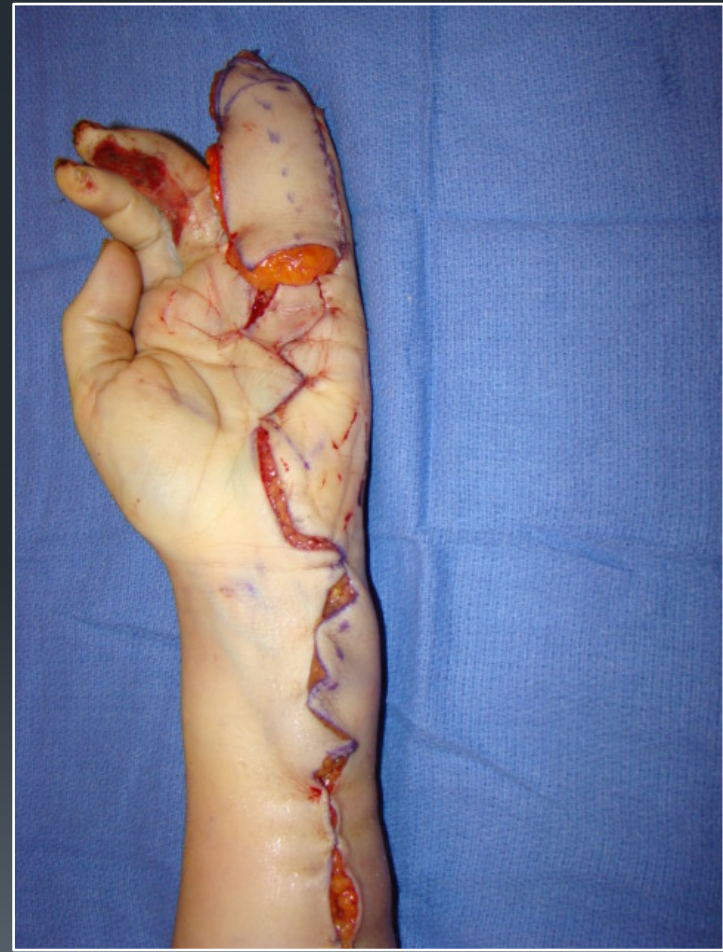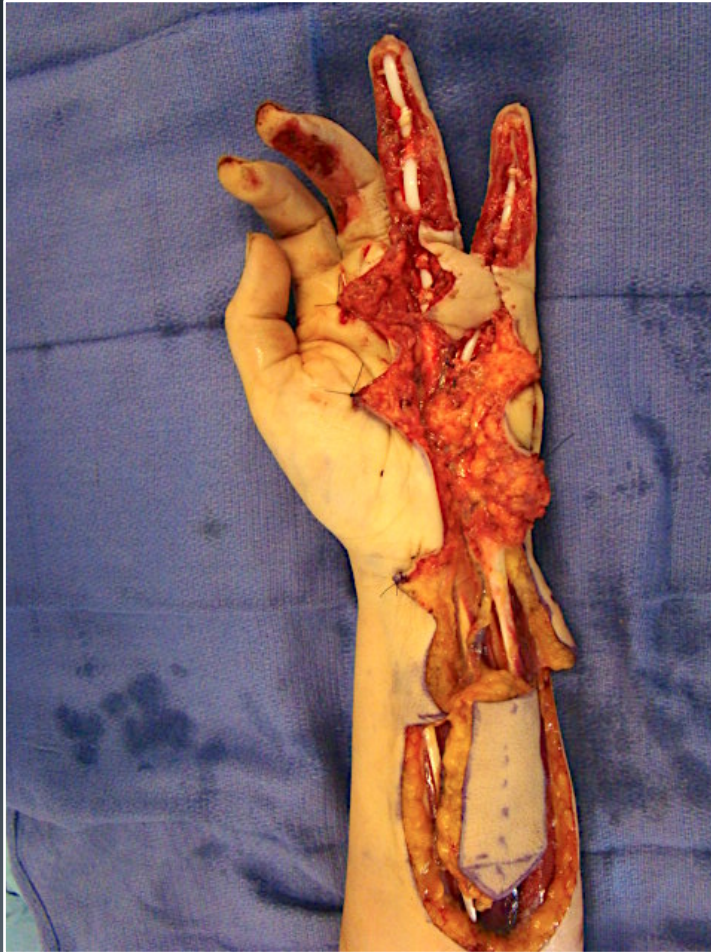# AVP Moto: Pollicisation



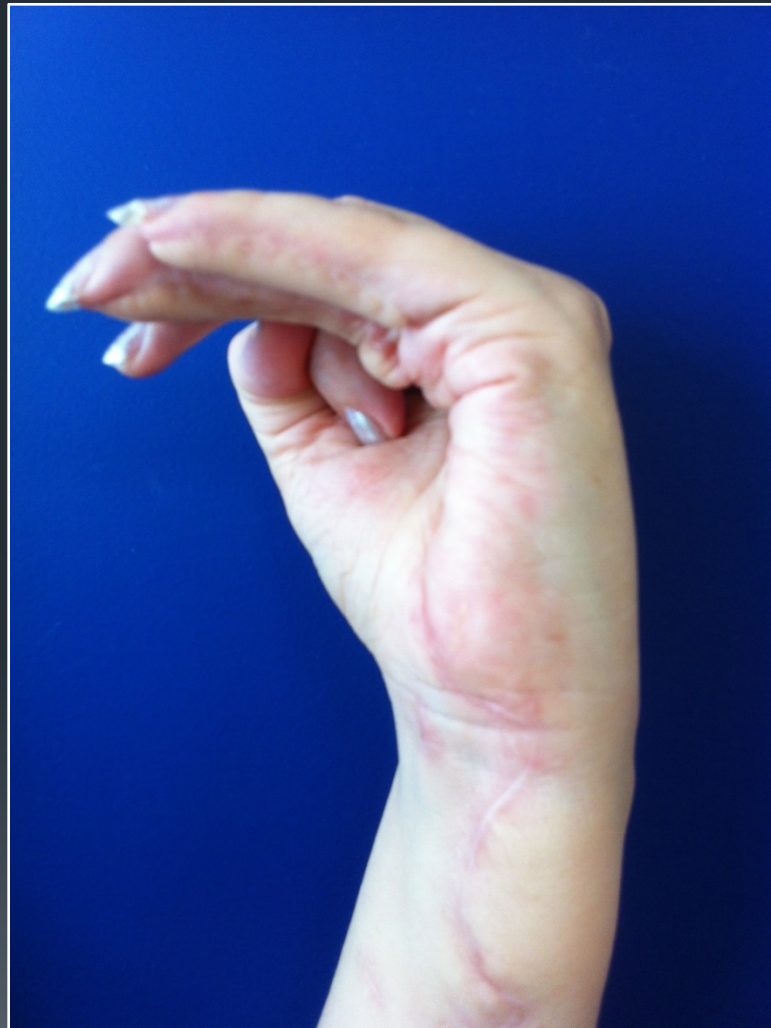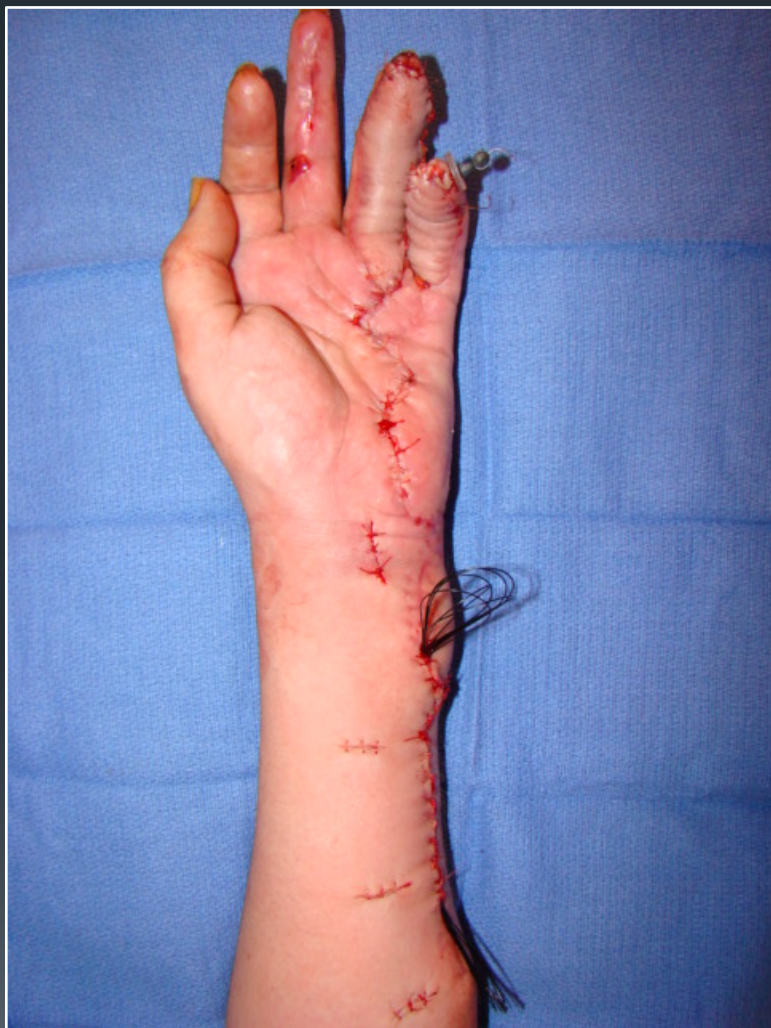# AVP: femme de 38 ans, Main G



# Lambeau Anté-brachial Cubital à pédicule distal + tiges silastic



# Résultat

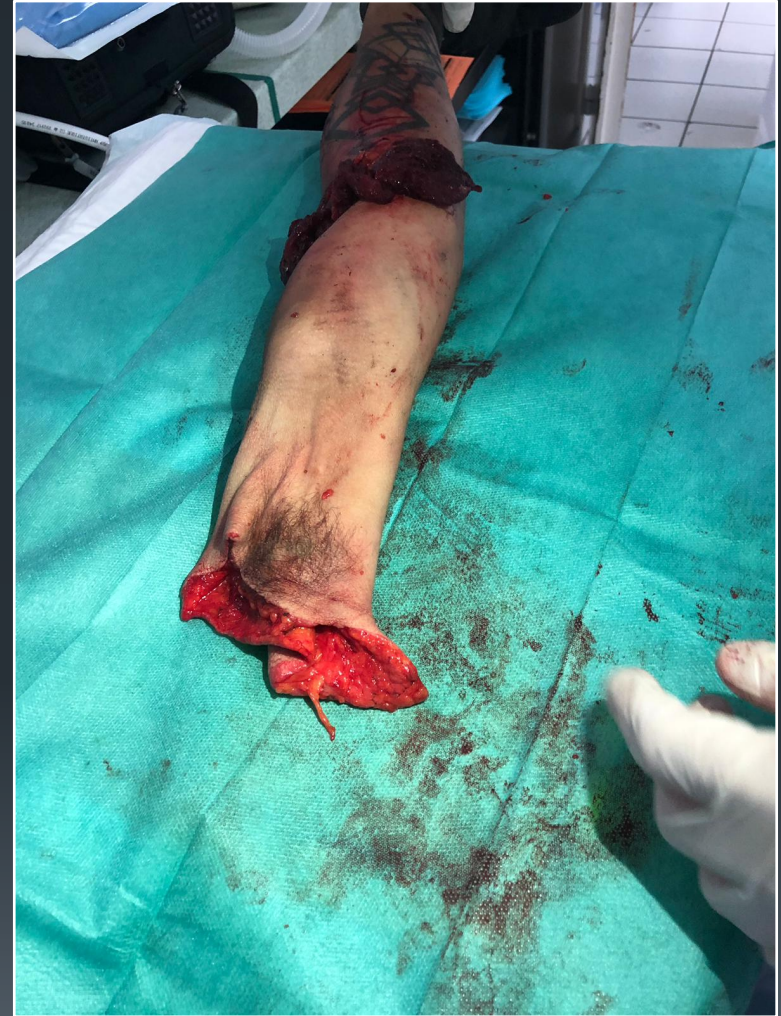
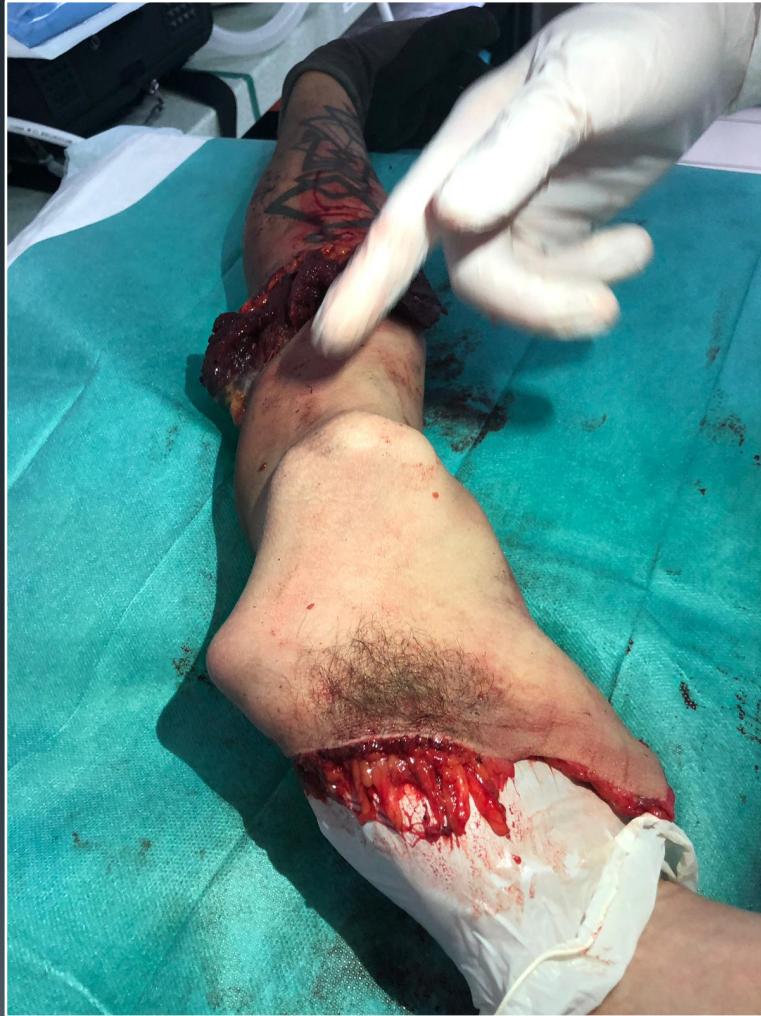
# Cas Cliniques



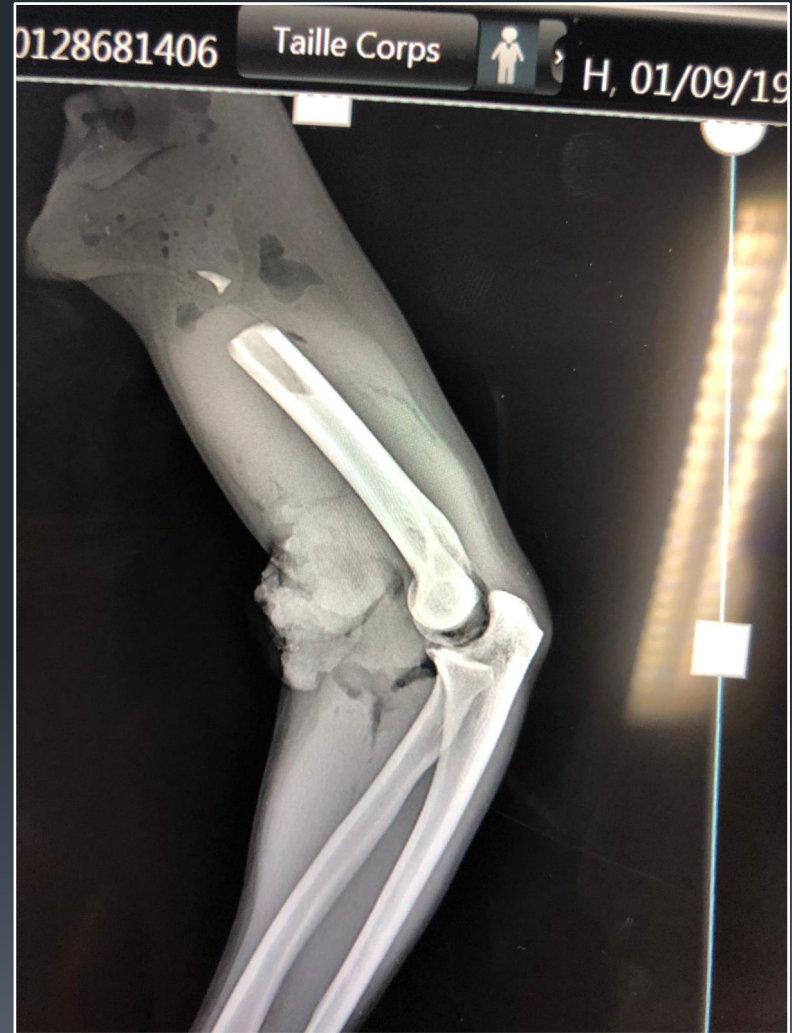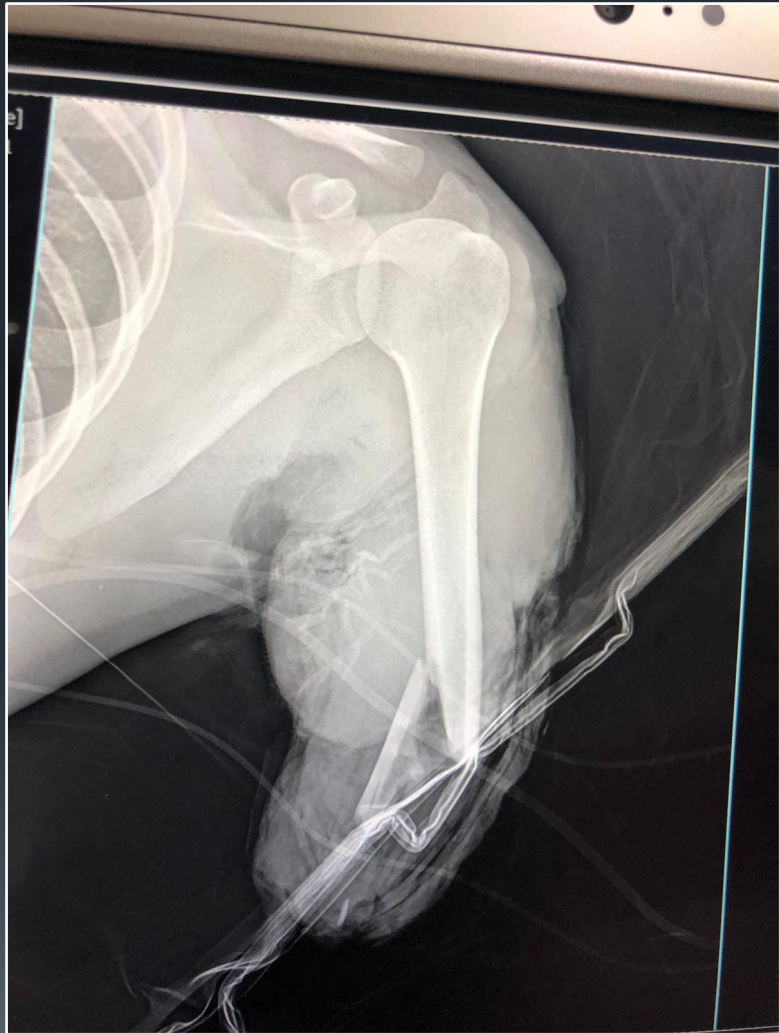- AMPUTATIONS HAUTES

# Amputation Haute





# Amputation Haute

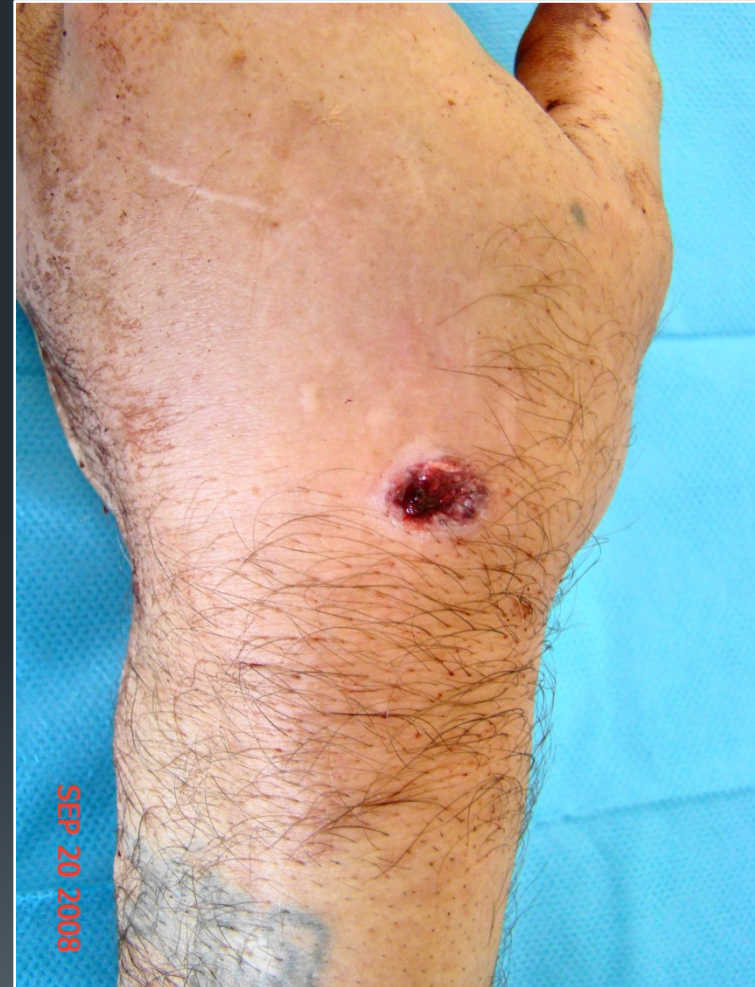
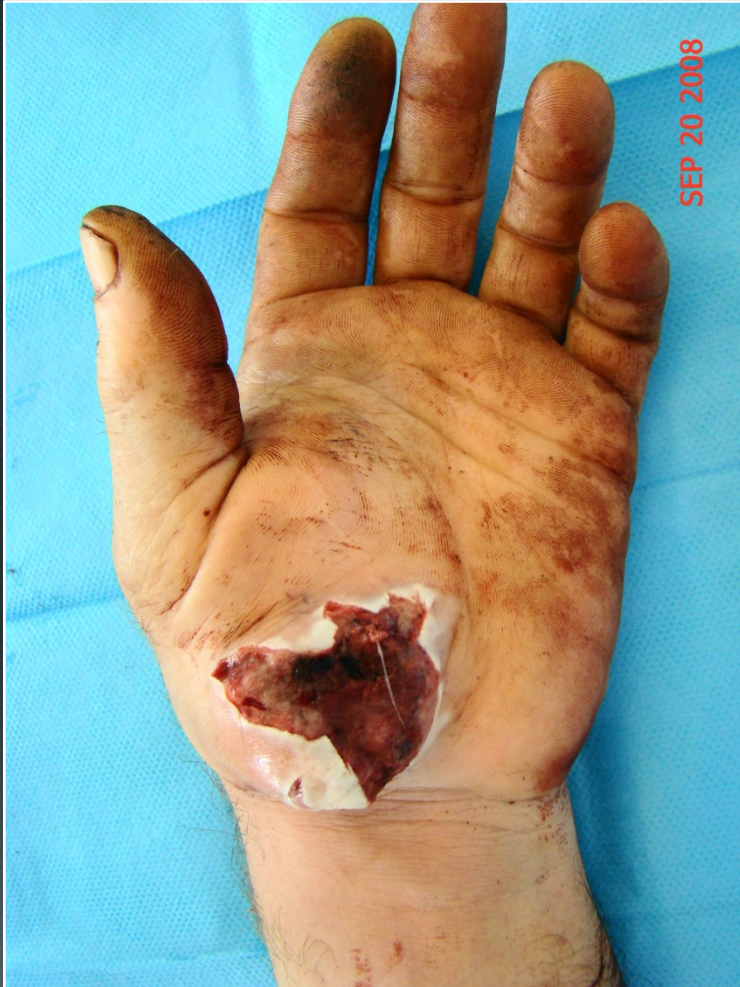
# Cas Cliniques

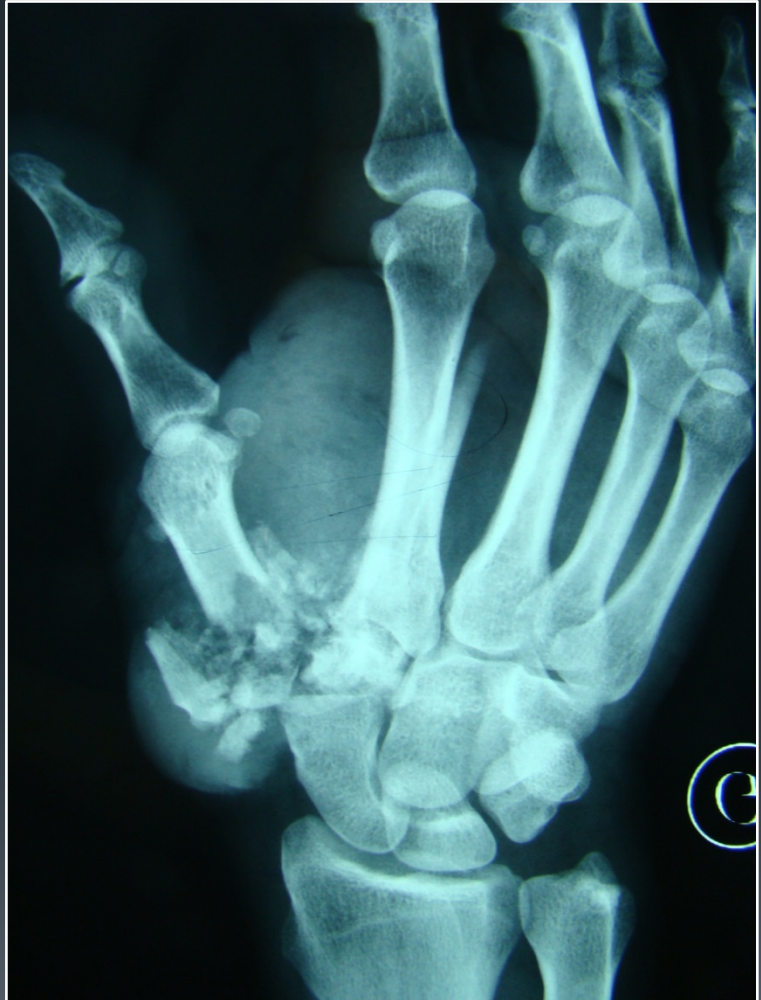
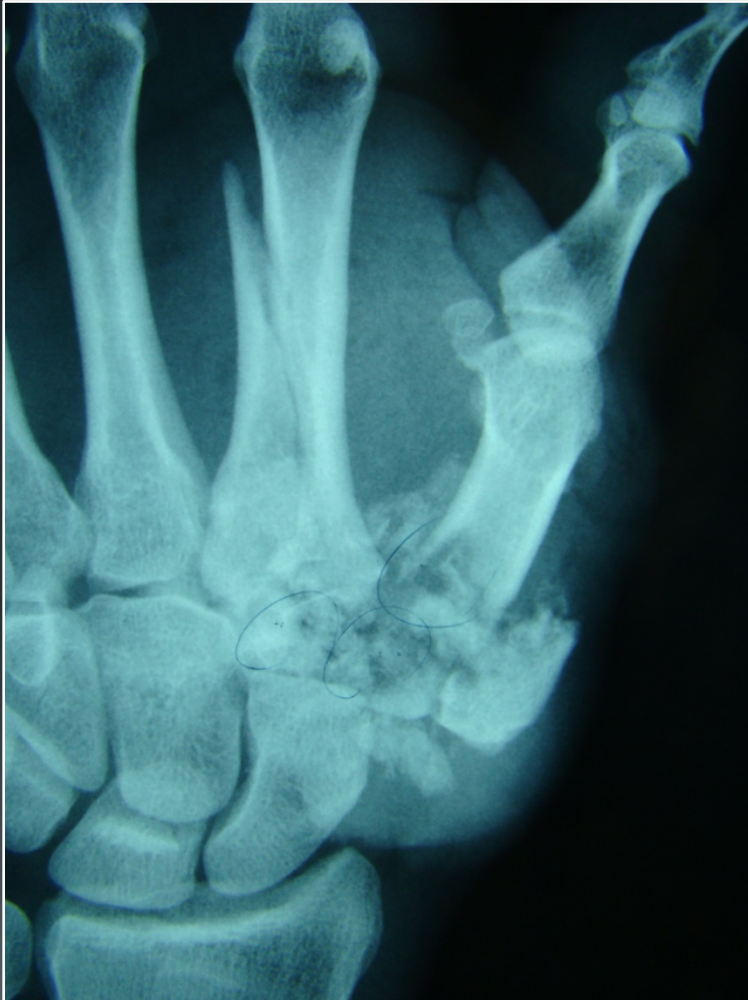
- PRISONNIERS

# Prisonnier 47 ans



# Prisonnier

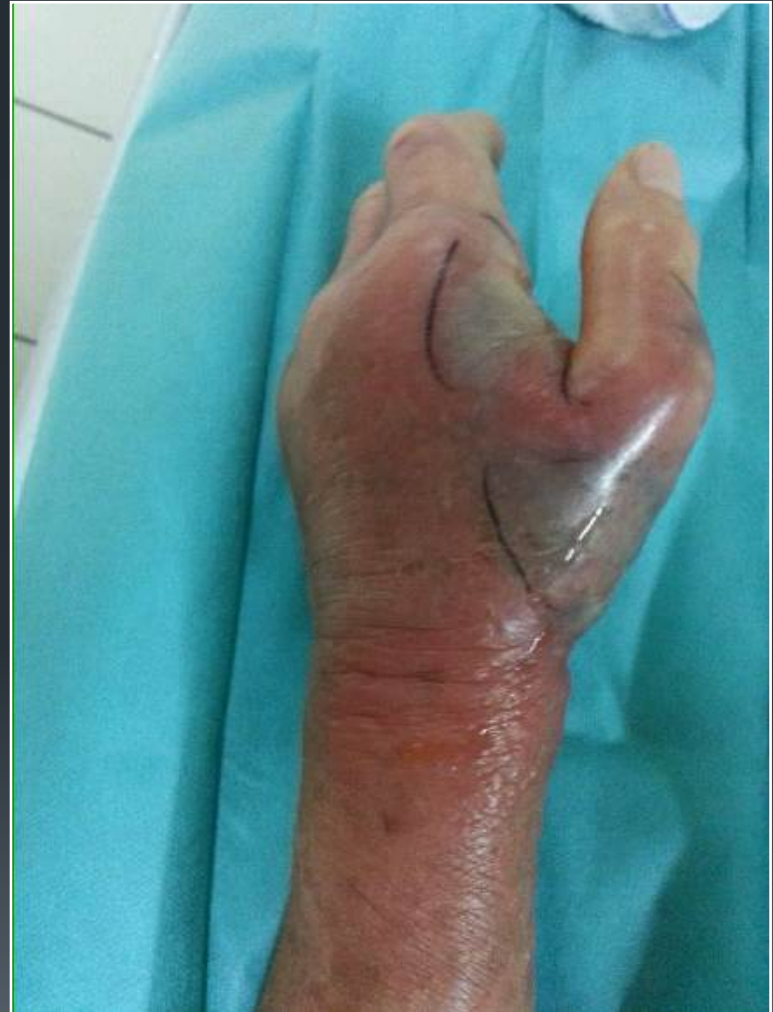
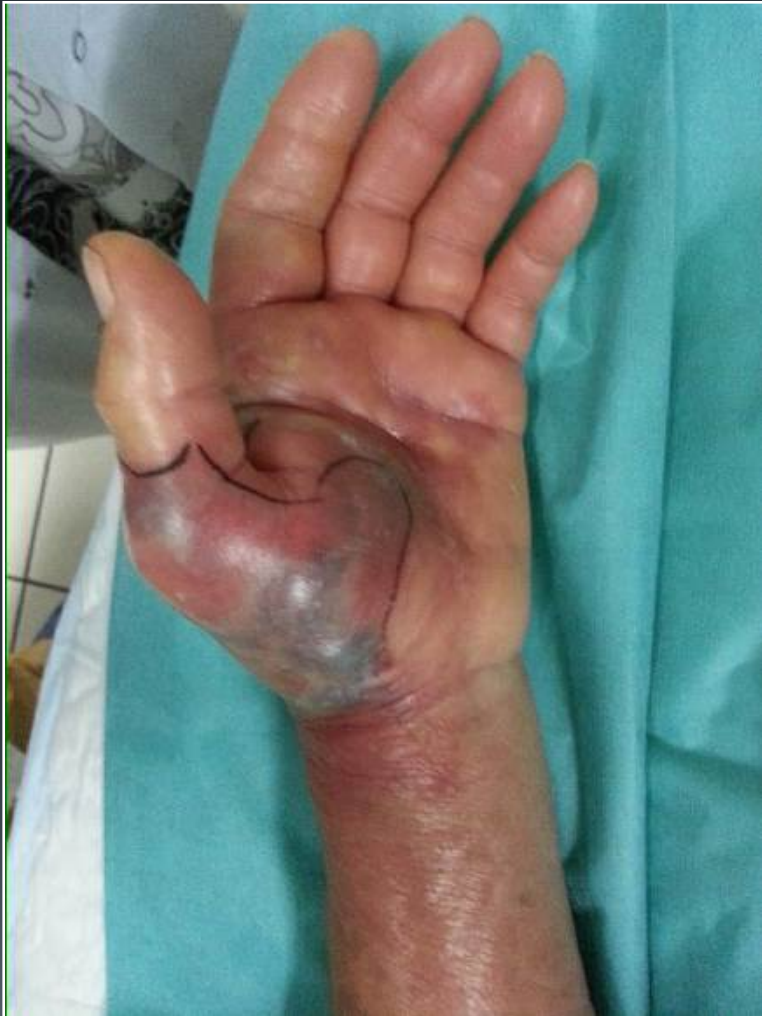
# Cas Cliniques

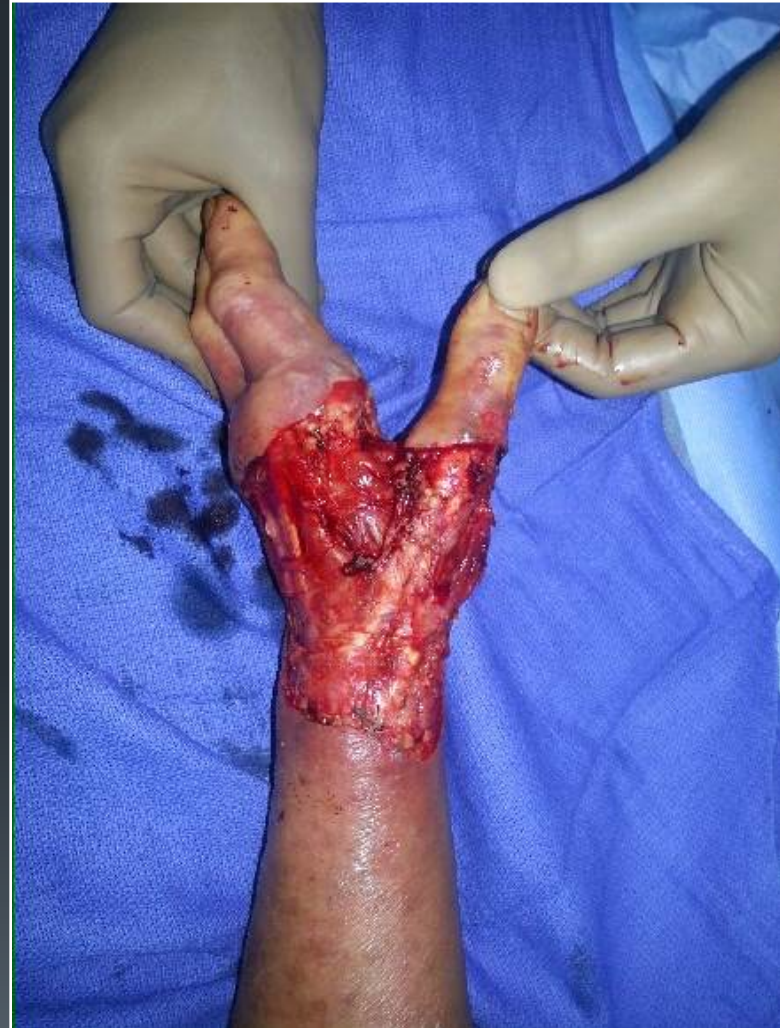
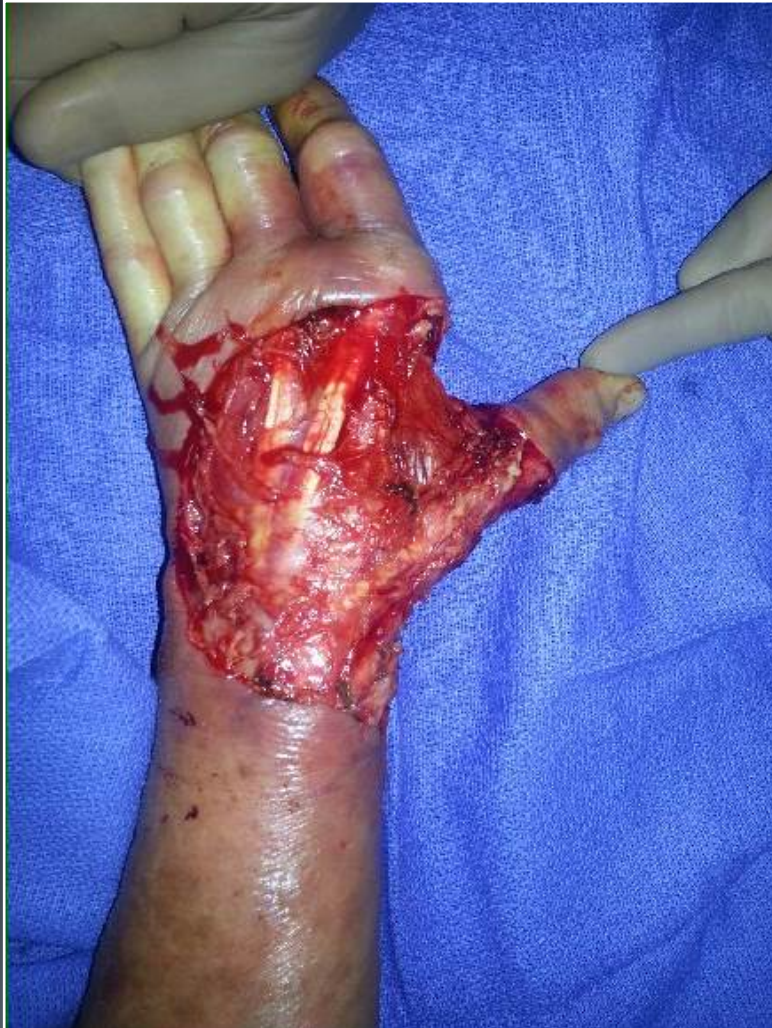
- FASCIITES NECROSANTES
- CHOC SEPTIQUE

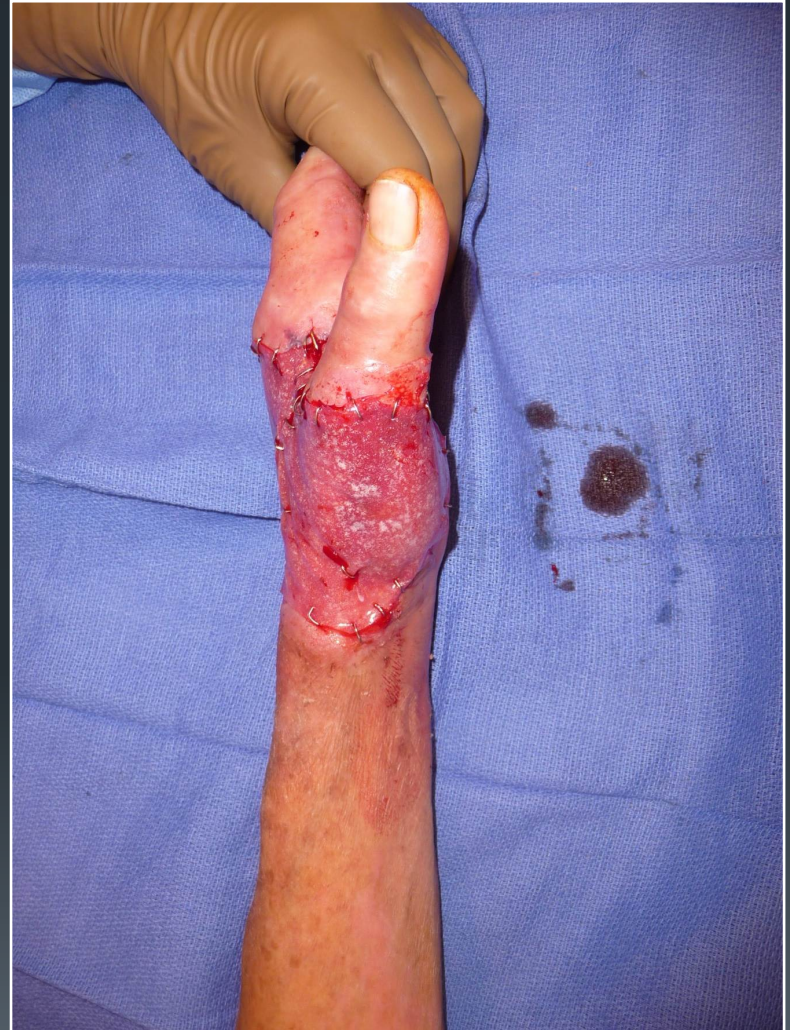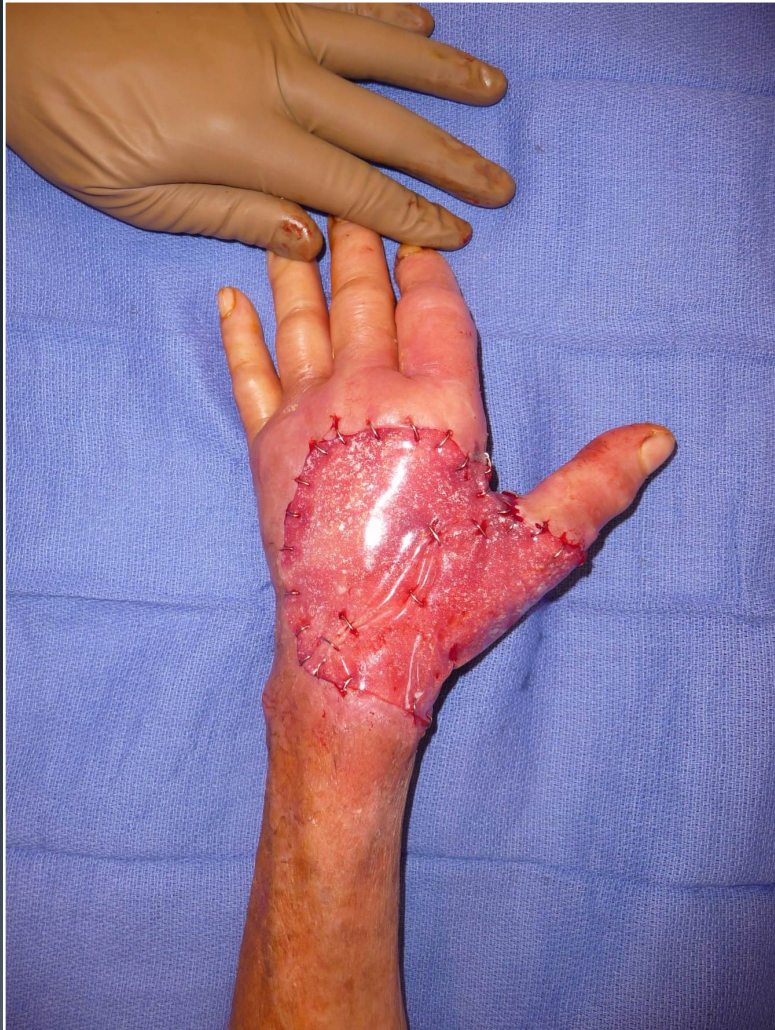# Fasciites Nécrosantes



# Fasciites Nécrosantes

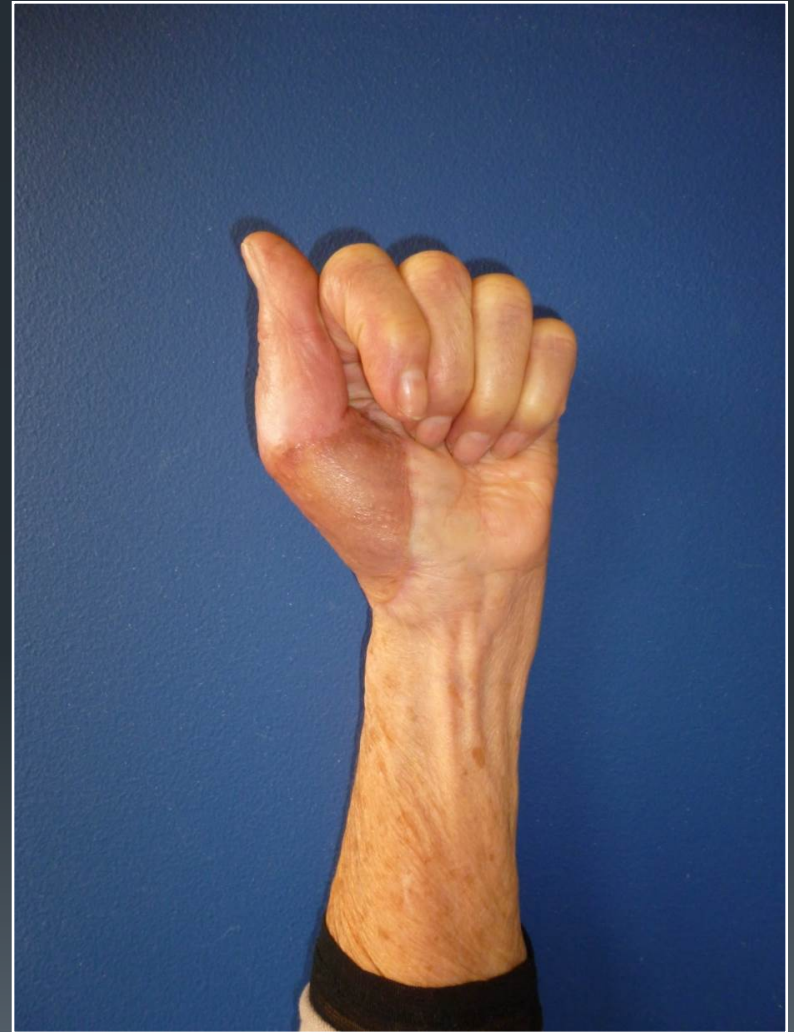
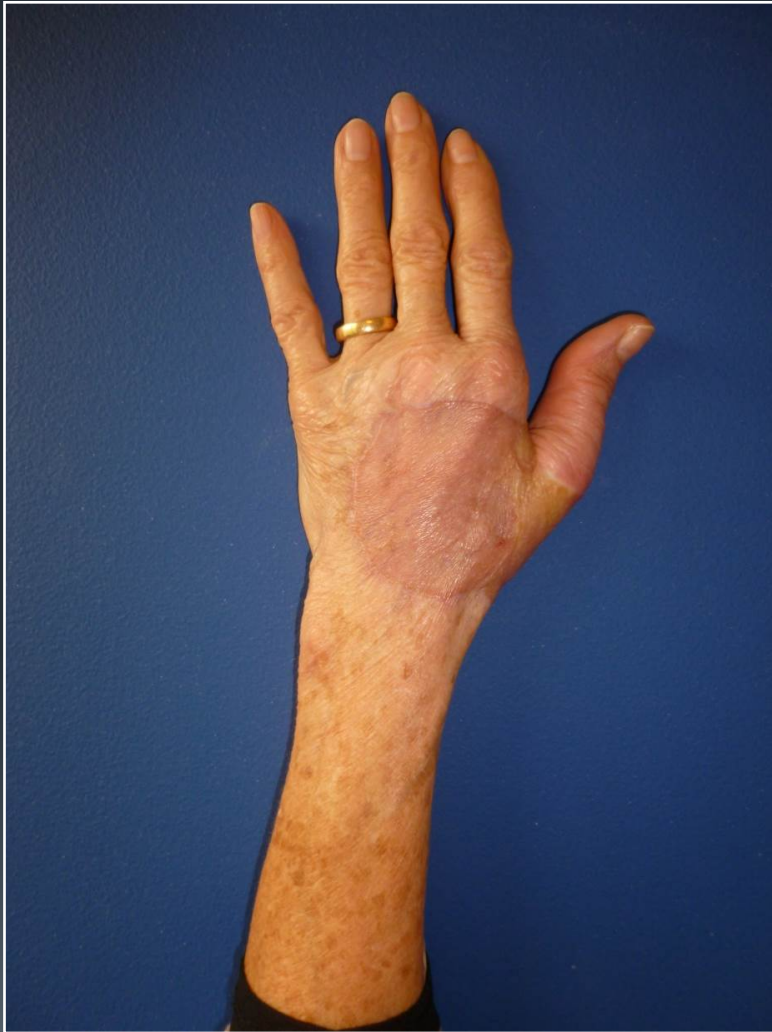
# Fasciites Nécrosantes





# Fasciites Nécrosantes





MERCI POUR VOTRE  
ATTENTION